

# Lesión Tipo Rampa Meniscal. Actualización, Técnica Quirúrgica y Experiencia Personal

Matias Costa Paz, Juan Pablo Zicaro, Carlos Yacuzzi  
Hospital Italiano de Buenos Aires, Argentina

## RESUMEN

Las lesiones meniscales en rampa son un desgarro longitudinal de la fijación periférica del cuerno posterior del menisco interno a nivel de la unión meniscocapsular, asociadas a la lesión del Ligamento Cruzado Anterior (LCA). Su diagnóstico clínico puede ser dificultoso debido a que pueden cursar de manera asintomática, la resonancia magnética tiene una sensibilidad menor al 50% para detectarlas, y en la artroscopia, desde el portal anterolateral habitual puede pasar desapercibida. Para diagnosticar y tratar estas lesiones es necesario buscarlas sistemáticamente visualizando de manera directa la unión meniscocapsular posterior a través del espacio intercondíleo y trabajando desde un portal posteromedial. Esto hace que este tipo de lesiones sean de difícil diagnóstico y tratamiento. Presentamos la técnica quirúrgica para la detección y reparación de las lesiones en rampa meniscal.

**Palabras Clave:** Ligamento Cruzado Anterior; LCA; Lesión Meniscocapsular; Lesión RAMP; Lesión Tipo Rampa Meniscal

## ABSTRACT

*Meniscal ramp lesions are a longitudinal tear of the peripheral attachment of the posterior horn of the medial meniscus at the meniscocapsular union, associated with the anterior cruciate ligament (ACL) injury. They can be difficult to diagnose clinically because they can be asymptomatic; magnetic resonance imaging has a sensitivity of less than 50%; and arthroscopically, from the anterolateral portal these lesions are hard to find. For diagnosing and treating these lesions, it is necessary to systematically look for them by direct visualization of the posterior meniscocapsular junction through the intercondylar space and working from a posteromedial portal. These types of injuries are difficult to diagnose and treat. We present the surgical technique for the detection and repair of meniscal ramp lesions.*

**Keywords:** Anterior Cruciate Ligament; ACL; Meniscocapsular Lesion; RAMP Lesion

## INTRODUCCIÓN

Las lesiones meniscales son importantes ya que el cuerno posterior del menisco interno cumple un rol vital como estabilizador secundario de la traslación tibial anterior. Cuando es posible, es recomendable la reparación de las lesiones inestables del cuerno posterior del menisco para preservar la función de estabilización y la transmisión de las cargas en la superficie articular.

Las lesiones meniscales en rampa son un desgarro longitudinal de la fijación periférica del cuerno posterior del menisco interno a nivel de la unión meniscocapsular, asociadas a la lesión del Ligamento Cruzado Anterior (LCA).<sup>1</sup> Puede también estar comprometida la unión del ligamento meniscotibial.

Clínicamente estas lesiones podrían generar similar sintomatología a la de cualquier lesión meniscal o incluso ser asintomáticas en el contexto de la lesión aguda del LCA. Por otro lado, también podrían pasar inadvertidas en imágenes de resonancia magnética (RM) debido a que cuando la rodilla está cercana a la extensión completa, la separación meniscocapsular se reduce<sup>2</sup> y consecuentemente la lesión no puede visualizarse. A su vez, pueden pasar por alto

en la misma cirugía por encontrarse en el punto “ciego” de la visión artroscópica o por estar reducida al momento de la evaluación. Esto hace aún más difícil su determinación generando que, algunas veces, sean sub-diagnosticadas. Por estos motivos diferentes autores<sup>3-6</sup> consideran necesario recurrir a una exploración artroscópica sistemática para el diagnóstico de lesiones tipo Rampa.

El objetivo de este trabajo es describir la técnica quirúrgica para diagnosticar y tratar la lesión de rampa meniscal.

## TÉCNICA QUIRÚRGICA

### Posición del paciente y evaluación inicial

La rodilla se posiciona a 90°. La evaluación artroscópica de la rodilla comienza con la visualización a través de los portales anteromedial y anterolateral habituales. Si bien la totalidad del cuerpo del menisco puede ser evaluado desde esta visión, las lesiones tipo Rampa se encuentran detrás, y debe utilizarse otra estrategia. Aún en caso de no encontrar ninguna lesión en la evaluación inicial, recomendamos la búsqueda sistemática de la lesión de rampa.

### Diagnóstico de la lesión de Rampa meniscal

Con la cámara desde el portal anterolateral, y la rodilla entre 10° y 30° de flexión, se avanza el artroscopio a través de la escotadura intercondílea. Se debe pasar entre la

Juan Pablo Zicaro

juan.zicaro@hospitalitaliano.org.ar

Recibido: Diciembre 2019. Aceptado: Enero 2020.

pared lateral del cóndilo interno y el Ligamento Cruzado Posterior (fig. 1). A veces es necesario utilizar un trocaramo si es que el pasaje es dificultoso (Maniobra de Gillquist Modificada). Desde allí se podrá observar el espacio menisco-capsular posteromedial (fig. 2a).

Hay diferentes maneras para evaluar la estabilidad menisco-capsular postero medial. Utilizando una aguja intramuscular 50x8, ingresando desde la región posteromedial, se puede inspeccionar la cápsula posterior. Con este gesto podemos identificar la indemnidad (fig. 2b) o la lesión menisco capsular (fig. 2c), sin necesidad de realizar un portal postero-medial. Otra alternativa es utilizar el gancho palpador desde el portal anteromedial. El gancho se dirige sobre la cara superior del cuerno posterior del menisco medial para examinar la unión entre el menisco y la cápsula para identificar la presencia de una lesión.

Para mejorar la visualización se debe aplicar rotación interna de la rodilla. Esto provoca una subluxación posterior del platillo tibial y una traslación posterior de las estructuras mediales.

### Sutura de la lesión de Rampa Meniscal

Una vez identificada la lesión, con la rodilla a 90°, se debe realizar un portal posteromedial accesorio: sobre el isquiotibial, 1 cm posterior al borde posterior de la articulación en dirección a la lesión. Por transiluminación se

puede evitar lesionar estructuras vasculonerviosas mediales. El portal se realiza con bisturí 11, bajo guía artroscópica. El cirujano puede optar por usar cánulas o no.

Con un palpador podemos identificar el tamaño completo de la lesión (fig. 3a). Utilizando una punta de shaver, se debe cruentar el lecho de la lesión (fig. 3b). Es importante posicionar el pie con rotación interna máxima, permitiendo así que el cóndilo medial se aleje del borde posterior del menisco.

Se realizan puntos todo adentro, desde la cápsula hacia el menisco, utilizando una aguja curva "pasa sutura" o "cola de chancho" (fig. 4a) con una sutura PDS 1 o de alta resistencia. Primero se debe pasar a través de la cápsula (fig. 4b) y luego a través del menisco desde el borde posterior (fig. 4c). Por último, utilizando un bajanudos artroscópico se realizan puntos deslizables (fig. 4d). La estabilidad del menisco se confirma utilizando el gancho palpador (fig. 4e). Se pueden realizar los puntos que sean necesarios, según el tamaño de la lesión, considerando 1 cm entre punto y punto.

Las lesiones tipo IV o V según la clasificación propuesta por Sonnery-Cottet (biblio) pueden requerir además una sutura dentro-fuera, o todo-adentro desde los portales clásicos, cuando se encuentra asociada una segunda lesión en la zona roja-roja del menisco, o si la lesión se extiende al cuerpo meniscal.

### Rehabilitación

En relación a la sutura tipo Rampa se limitará la flexión a 90-100° durante las primeras 6 semanas. Ya que se trata de una lesión asociada a una plástica del LCA, los ejercicios de rehabilitación, tiempo de retorno al impacto y al deporte dependerán de varios factores: tipo de plástica, disciplina deportiva, nivel de competencia o procedimientos asociados (tratamiento sobre el cartílago, estado de otros ligamentos, etc.).

### RESULTADOS

La prevalencia de la lesión de rampa ha sido estimada entre 9% y 40% de los pacientes en quienes se realiza una reconstrucción del LCA.<sup>1,4,7,8</sup> Sin embargo, estos estudios usualmente fallan en distinguir lesión estable de la inestable

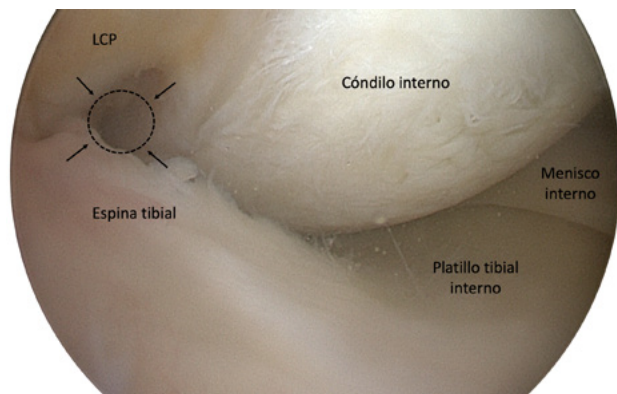


Figura 1: Para visualizar la región menisco-capsular posterior medial, utilizando el portal anteroexterno, se debe progresar la óptica por el espacio comprendido entre la pared lateral del cóndilo interno, por sobre la espina tibial y debajo del Ligamento Cruzado Posterior. LCP: Ligamento Cruzado Posterior.

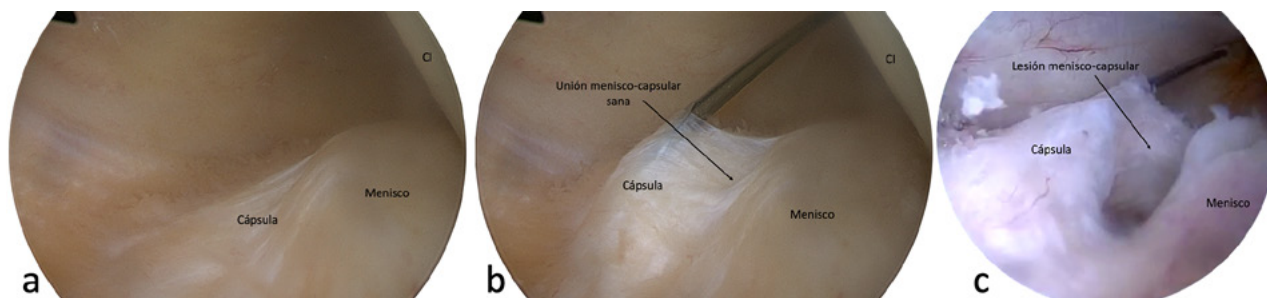


Figura 2: Visión posterointerna de rodilla derecha (2a). Utilizando una aguja intramuscular a través de la piel, se puede palpar y levantar la cápsula para evaluar su indemnidad (2b). Cuando se encuentra lesionada, se observa una discontinuidad en la unión menisco-capsular (2c). CI: cóndilo interno.

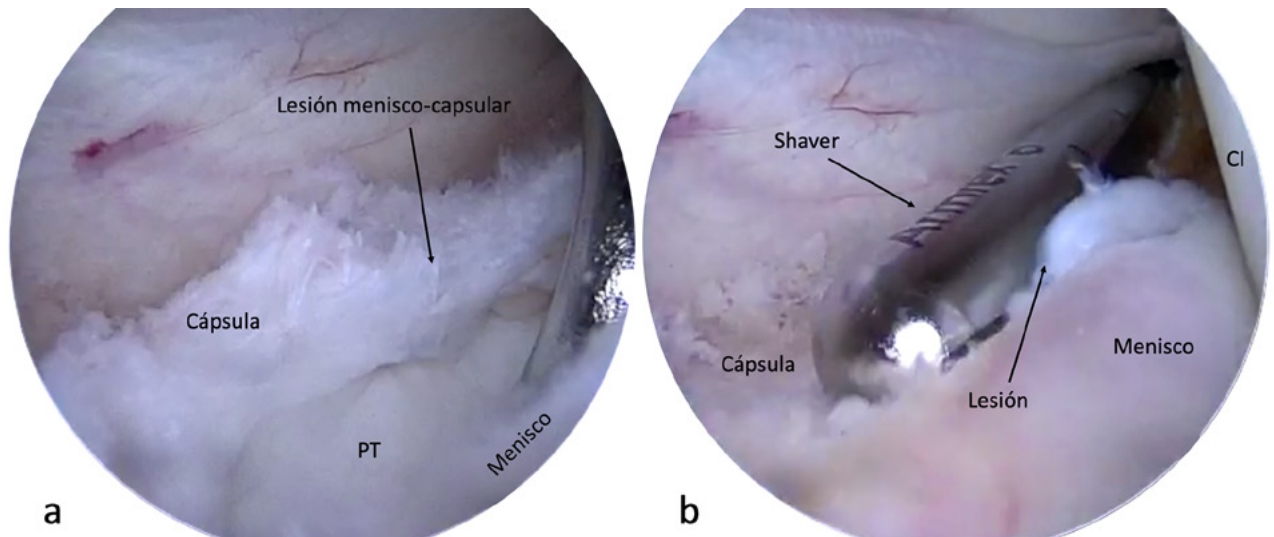


Figura 3: Visualizando el espacio posterointerno a través del portal anteroexterno. Se visualiza e identifica la lesión y se determina el tamaño con el gancho palpador (3a). Luego se debe cruentar el lecho de la lesión para estimular un mayor sangrado y provocar una mejor cicatrización (3b). PT: platillo tibial. CI: cóndilo interno.

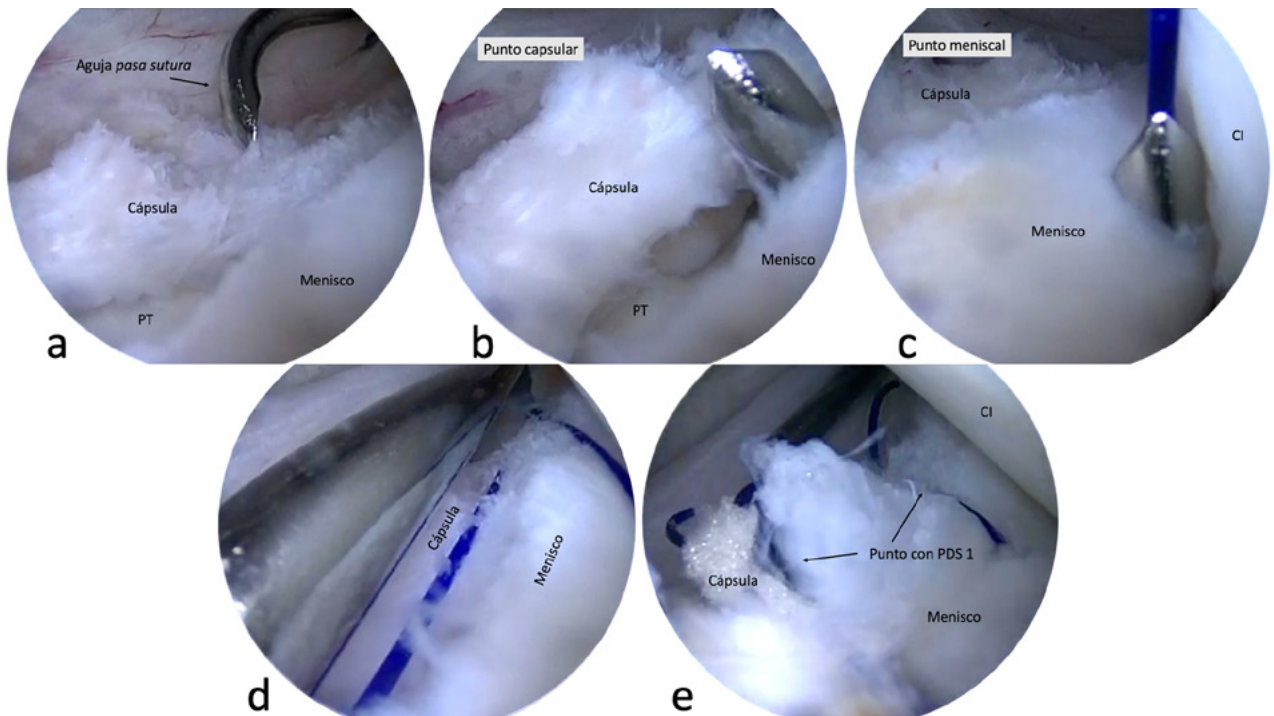


Figura 4: Utilizando una aguja pasa sutura, se realizan los puntos que sean necesarios. Se pasa primero por la cápsula desde superior a inferior (4b) y luego por el espesor completo del menisco (4c). En este caso se utilizó una sutura PDS-1. Por último, se anuda la sutura utilizando una baja nudos artroscópicos (4d) y se prueba la estabilidad del menisco con un palpador (4e). PT: platillo tibial. CI: cóndilo interno.

(cuando se desplaza el menisco dentro de la articulación en forma anterior con el gancho palpador). Esta diferencia es de particular interés en los cirujanos artroscopistas ya que la lesión estable menor a 1.5 cm asociada con ruptura del LCA podría cicatrizar sin requerir una sutura.<sup>1</sup> Son más frecuentes en el sexo masculino menores de 30 años, y aumenta su frecuencia en pacientes con desgarró crónico del LCA comparado con desgarró agudo del LCA.<sup>3,7,9</sup>

Si bien hoy en día existe mayor conciencia de estas lesiones, ya en 1988 Strobel<sup>10</sup> las había descrito como un

tipo particular de injuria meniscal asociada a rotura del LCA. Las series de pacientes con resultados del tratamiento de este tipo de lesión aumentará progresivamente en los próximos años debido a que en la actualidad son mejor diagnosticadas.

En 2017, DePhillipo y cols.<sup>8</sup> realizaron un análisis de 301 pacientes sometidos a reconstrucción del LCA, donde en 50 pacientes se diagnosticó una lesión meniscal en rampa en el momento de la artroscopia. Evaluaron los informes de resonancia magnética preoperatoria de estos 50 pacientes y

encontraron que únicamente 48% de los pacientes tenían la lesión diagnosticada en RM antes de la operación. Ellos sugieren que una lesión meniscal en rampa debe sospecharse en presencia de una ruptura del LCA cuando se encuentra asociada una contusión ósea de la tibia posteromedial.

El hecho de que el diagnóstico a través de la RM sea bajo, refuerza lo propuesto por Sonnery-Cottet<sup>6</sup> y Kim<sup>11</sup> de realizar una búsqueda sistemática de estas lesiones durante la cirugía en todos los pacientes operados de LCA.

Respecto a qué tipo de reparación realizar en este tipo de lesiones, una encuesta realizada en USA en 2019,<sup>12</sup> respondida por 36 cirujanos, citaron que la técnica más utilizada para suturar lesión en rampa fue todo adentro en el 67%, ya sea a través del portal posteromedial con una aguja curva o utilizando un dispositivo todo-dentro desde el portal anteromedial. En relación a la decisión de reparar o no, la mayoría toma en cuenta la extensión de la lesión y la estabilidad con el gancho palpador. Tres cirujanos refieren que no reparan a esta lesión.

Es importante destacar el trabajo prospectivo randomizado comparativo publicado en el American Journal Sports Medicine en 2017.<sup>1</sup> La relevancia clínica de este trabajo resume que en las lesiones tipo rampa menores de 1.5 cm, consideradas estables, no debería ser necesario la reparación, ya que es un procedimiento que consume tiempo y es técnicamente demandante, sin mejores resultados que cuando no se la repara.

En cuanto a resultados clínicos, Thauinat y cols.<sup>13</sup> reportaron un éxito de 93% en una serie evaluada retrospectivamente con 132 pacientes con mínimo 2 años de seguimiento reparando las lesiones con una aguja curva a través del portal posteromedial. Asimismo Ahn y cols.<sup>14</sup> realizaron una segunda evaluación artroscópica en 140 de los 311 pacientes con lesión tipo rampa tratados con el mismo tipo de reparación, con un promedio de 24 meses de seguimiento, e informan una tasa de éxito del 96.4%. Además, reportaron una mejoría en la evaluación de la escala de Lysholm de 70.9 a 93.3. Similares resultados fueron reportados por Li y col.<sup>15</sup> con una mejoría de 68 a 93 puntos en 23 pacientes con un seguimiento de 14 meses, pero en este caso realizando una reparación con técnica todo-dentro con un dispositivo desde el portal anteromedial.

## Experiencia del Hospital Italiano

Desde 2018 comenzamos a buscar sistemáticamente la lesión de rampa meniscal en todos los pacientes en que se realizó una plástica del LCA. Desde entonces se realizaron 361 cirugías y se diagnosticaron 39 lesiones en rampa (9%). Se realizó una sutura en 27 casos (7%). Este resultado es comparable con el descrito por la bibliografía. En 6 casos se asoció una sutura meniscal estándar utilizando los portales clásicos. La indicación de un “refuerzo” de la sutura es para los casos que presentan una lesión de la zona roja-roja concomitante a la lesión rampa (tipo IV o V según la clasificación propuesta por Sonnery-Cottet [biblio]). Esta sutura asociada puede ser todo adentro o dentro-fuera.

Además, en 12 casos (3%) encontramos lesiones menores de 1 cm muy estables que fueron tratadas con refinaciones a la cápsula y el borde posterior del menisco utilizando una aguja intramuscular desde el portal posteromedial para estimular la cicatrización.

De las 39 lesiones de rampa confirmadas durante la artroscopía, en 23 casos (57%) se mencionó una lesión del menisco. Únicamente en 3 casos (7%) se mencionó en el informe que la lesión era menisco-capsular tipo rampa, las otras 20 (50%) no especificando este tipo de lesión. En 12 (30%) casos la RM se informó como “sin lesión en el menisco”. Estos resultados son similares a los propuestos por DePhillipo.<sup>8</sup>

No hemos tenido en los pacientes con lesión de rampa ninguna complicación vasculo-nerviosa, hematomas ni rupturas en el postoperatorio inmediato o a mediano plazo.

## CONCLUSIÓN

El diagnóstico artroscópico de la lesión de rampa es clave y la decisión de repararla dependerá de la extensión e inestabilidad de la lesión. La reparación de esta lesión en forma concomitante con la reconstrucción del LCA protege el injerto de las fuerzas que se generan con la inestabilidad meniscal.

Actualmente la tendencia es hacia el tratamiento quirúrgico, aunque la técnica a utilizar depende de la preferencia del cirujano. A pesar de resultados alentadores con la reparación de la rampa es necesario mayor número de casos y seguimiento para evaluar la eficacia de estas suturas.

## BIBLIOGRAFÍA

- Liu X, Zhang H, Feng H, Hong L, Wang X-S, Song G-Y. Is It Necessary to Repair Stable Ramp Lesions of the Medial Meniscus During Anterior Cruciate Ligament Reconstruction? A Prospective Randomized Controlled Trial. *Am J Sports Med.* 2017 Apr;45(5):1004-11.
- Bollen SR. Posteromedial meniscocapsular injury associated with rupture of the anterior cruciate ligament [Internet]. Vol. 92-B, *The Journal of Bone and Joint Surgery. British volume.* 2010. p. 222-3. Available from: <http://dx.doi.org/10.1302/0301-620x.92b2.22974>
- Liu X, Feng H, Zhang H, Hong L, Wang XS, Zhang J. Arthroscopic prevalence of ramp lesion in 868 patients with anterior cruciate ligament injury. *Am J Sports Med.* 2011 Apr;39(4):832-7.
- Seil R, Mouton C, Coquay J, Hoffmann A, Nührenböcker C, Pape D, et al. Ramp lesions associated with ACL injuries are more likely to be present in contact injuries and complete ACL tears. *Knee Surg Sports Traumatol Arthrosc.* 2018 Apr;26(4):1080-5.
- Thauinat M, Fayard JM, Guimaraes TM, Jan N, Murphy CG, Sonnery-Cottet B. Classification and Surgical Repair of Ramp Lesions of the Medial Meniscus. *Arthrosc Tech.* 2016 Aug;5(4):e871-5.

6. Sonnery-Cottet B, Conteduca J, Thauinat M, Gunepin FX, Seil R. Hidden lesions of the posterior horn of the medial meniscus: a systematic arthroscopic exploration of the concealed portion of the knee. *Am J Sports Med.* 2014 Apr;42(4):921–6.
7. Chahla J, Dean CS, Moatshe G, Mitchell JJ, Cram TR, Yacuzzi C, et al. Meniscal Ramp Lesions: Anatomy, Incidence, Diagnosis, and Treatment. *Orthop J Sports Med.* 2016 Jul;4(7):2325967116657815.
8. DePhillipo NN, Cinque ME, Chahla J, Geeslin AG, Engebretsen L, LaPrade RF. Incidence and Detection of Meniscal Ramp Lesions on Magnetic Resonance Imaging in Patients With Anterior Cruciate Ligament Reconstruction [Internet]. Vol. 45, *The American Journal of Sports Medicine.* 2017. p. 2233–7. Available from: <http://dx.doi.org/10.1177/0363546517704426>
9. Kemah B, Yalçın S, Sayar Ş, Korkmaz O, Erdil M, Gülenç B. Surgical Treatment of Meniscal RAMP Lesion [Internet]. *The Journal of Knee Surgery.* 2019. Available from: <http://dx.doi.org/10.1055/s-0039-1677887>
10. Strobel MJ. *Manual of Arthroscopic Surgery.* Springer Science & Business Media; 2013. 1090 p.
11. Kim SH, Lee SH, Kim K-I, Yang JW. Diagnostic Accuracy of Sequential Arthroscopic Approach for Ramp Lesions of the Posterior Horn of the Medial Meniscus in Anterior Cruciate Ligament-Deficient Knee. *Arthroscopy.* 2018 May;34(5):1582–9.
12. DePhillipo NN, Engebretsen L, LaPrade RF. Current Trends Among US Surgeons in the Identification, Treatment, and Time of Repair for Medial Meniscal Ramp Lesions at the Time of ACL Surgery. *Orthop J Sports Med.* 2019 Feb;7(2):2325967119827267.
13. Thauinat M, Jan N, Fayard JM, Kajetanek C, Murphy CG, Pupim B, et al. Repair of Meniscal Ramp Lesions Through a Posteromedial Portal During Anterior Cruciate Ligament Reconstruction: Outcome Study With a Minimum 2-Year Follow-up. *Arthroscopy.* 2016 Nov;32(11):2269–77.
14. Ahn JH, Yoo JC, Chang MJ, Lee YS, Lee SH, Koh KH, et al. Arthroscopic All-inside Suture Repair of Medial Meniscus Lesion in Anterior Cruciate Ligament Deficient Knees: Results of Second-Look Arthroscopies in 140 Cases (SS-37) [Internet]. Vol. 25, *Arthroscopy: The Journal of Arthroscopic & Related Surgery.* 2009. p. e20–1. Available from: <http://dx.doi.org/10.1016/j.arthro.2009.04.037>
15. Li W-P, Chen Z, Song B, Yang R, Tan W. The FasT-Fix Repair Technique for Ramp Lesion of the Medial Meniscus. *Knee Surg Relat Res.* 2015 Mar;27(1):56–60.