

Presentación Inusual de Condromatosis Sinovial de la Rodilla: Caso Reportado

Horacio F. Rivarola Etcheto, Cristian Collazo, Gonzalo Escobar

Hospital Universitario Austral, C.A.B.A., Argentina.

Hospital Universitario Fundación Favaloro, C.A.B.A., Argentina.

RESUMEN

La condromatosis sinovial se caracteriza por la formación de múltiples nódulos cartilaginosos intraarticulares del tejido subsinovial, que puede ser diagnosticada erróneamente debido a la ausencia de un examen físico, o de hallazgos en RM característicos en etapas iniciales.

Se presenta un caso de una mujer de 33 años que consulta por dolor, pseudobloqueo y contractura en flexión de rodilla izquierda sin antecedente traumático previo. Debido a la sospecha de condromatosis sinovial de rodilla, se indicó la exploración artroscópica.

Intraoperatoriamente se identificaron múltiples cuerpos sueltos intra y extraarticulares cartilaginosos: se realizó una sinovectomía radical y extracción de cuerpos libres. Al año de seguimiento, el paciente recuperó el rango completo de movimiento y retornó íntegramente a la actividad deportiva. Los resultados del presente informe indican que, en casos en los que existe una sospecha de condromatosis sinovial, la exploración artroscópica es un método eficaz para el diagnóstico y tratamiento con resultados satisfactorios.

Nivel de evidencia: V

Palabras Claves: Condromatosis Sinovial, Menisco, Rodilla

ABSTRACT

We report an unusual presentation of synovial chondromatosis of the knee in a 33-year-old woman. At this unusual age and location, there is a greater probability of missed diagnosis, due to the lack of definite informative incidence, and difficulty in finding the lesions. In this case, intra and extraarticular multiple loose bodies were hidden. After careful arthroscopic inspection, we found numerous cartilaginous loose bodies and removed them with arthroscopy in association with sinovectomy.

Synovial chondromatosis, is a rare, benign condition characterized by the formation of multiple intraarticular cartilaginous nodules from the subsynovial tissue. Synovial chondromatosis can be often misdiagnosed due to the lack of a specific physical exam or MRI findings in early stages.

The present report examines a 33-year-old female with symptoms of left knee flexion contracture, pain mechanical locking without previous traumatic event. Following admittance, an arthroscopic exploration was conducted. Multiple cartilage-like intra and extraarticular loose bodies were identified in the patient's joints during surgery. Radical sinovectomy and removal of loose bodies were performed. Following one year follow-up, the patient recovered full range of motion and returned to sports activities. The results of the present report indicate that, in cases where synovial chondromatosis is suspected, arthroscopic exploration is an effective method for diagnosis and treatment with satisfactory results.

Keywords: Synovial chondromatosis, Meniscus, Knee

INTRODUCCIÓN

La condromatosis sinovial de rodilla es una patología benigna de naturaleza infrecuente, descrita originalmente como la presencia de cuerpos libres intraarticulares originados de tejido subsinovial.¹ Se caracteriza por la formación de cuerpos libres tanto cartilaginosos como osteocondrales que, aunque típicamente se hallan intraarticulares, se han descrito en localizaciones extraarticulares, y originados de estructuras tenosinoviales de la misma manera.²

La condromatosis sinovial afecta más comúnmente articulaciones axiales diartrodiales entre los 30 y 50 años de edad. La incidencia reportada se estima en base a 1.8 por millón de individuos por año en determinadas poblaciones. Afecta en una tasa de 1.8 a 3.0 veces más a hom-

bres que a mujeres. Las articulaciones más frecuentemente afectadas son la rodilla (70%), cadera (20%), hombro, codo, tobillo y muñeca.³

El diagnóstico de esta patología es complejo. Los pacientes pueden presentarse de manera asintomática, con síntomas mecánicos asociados a la presencia de cuerpos libres, o eventualmente con clínica asociada a la erosión irreversible de la superficie condral en estadios avanzados.⁴

El tratamiento es controversial. La extracción de los cuerpos libres es requisito para el alivio de la sintomatología mecánica, pero presenta una tasa de recidiva alta en comparación con otras patologías, y aun no se ha demostrado de manera contundente la disminución de la recurrencia al asociar sinovectomías parciales y totales al tratamiento.^{5,6}

En este trabajo, presentamos un caso de condromatosis sinovial de presentación intra y extraarticular en el paquete adiposo de Hoffa, con resolución satisfactoria mediante extracción de cuerpos libres y sinovectomía ex-

Horacio F. Rivarola Etcheto

tachorivarola@gmail.com

Recibido: 19 de marzo de 2019. **Aceptado:** 3 de abril de 2019.

tensa de forma exclusivamente artroscópica.

PRESENTACIÓN DE CASO

Paciente de sexo femenino de 33 años de edad quien realiza una consulta de segunda opinión al servicio de rodilla por gonalgia izquierda, contractura en flexión, y episodios de pseudobloqueos articular sin antecedente traumático previo.

Como antecedente de relevancia, fue atendida en otra institución, donde no se logró diagnóstico de certeza tras una resonancia magnética nuclear con ausencia de datos positivos, por lo que se encontraba en tratamiento con kinesiológia.

Al examen físico, presentaba una rodilla estable, derrame articular 1/3, limitación de la extensión activo-pasiva asociada a una contractura en flexión de 20° (fig. 1).

Se realizó laboratorio y un perfil reumatológico, donde se descartó la presencia de infección u artritis inflamatoria.

La radiografía de rodilla no evidencia ningún tipo de lesión ósea asociada. En la resonancia magnética, se observan múltiples imágenes nodulares en la grasa infrapatelar de Hoffa y en recesos laterales (fig. 3).

Debido a la sospecha diagnóstica de condromatosis sinovial de rodilla, se indicó el tratamiento quirúrgico que incluía la exéresis y estudio histopatológico de las piezas para

obtener alivio de sintomatología y diagnóstico de certeza.

Se realizó tratamiento artroscópico de la rodilla izquierda a través de dos portales habituales AM y AL. Se constató indemnidad meniscoligamentaria y del cartílago articular de la rodilla y la presencia de múltiples cuerpos libres condrales de aspecto arrosado, y material cartilaginoso aglomerado tipo roseta a nivel pre LCA y en contacto con la grasa de Hoffa. Adicionalmente, presentaba cuerpos adosados a la sinovial inframeniscal, en pliegues y en fondo de saco (fig. 4).

Mediante la utilización de equipo motorizado (shaver), se retiraron los cuerpos condrales, se reseco el cuerpo libre aglomerado, y se realizó una sinovectomía amplia, dejando una articulación remanente de aspecto normal (figs. 5 y 6).

El informe histopatológico confirmó el diagnóstico, condromatosis sinovial de rodilla, H-E 100X Membrana sinovial con proliferación de nódulos de cartílago con clones de condrocitos (fig. 7).

En el postoperatorio se indicó apoyo parcial por 2 semanas con uso de muletas, no se restringió la movilidad de entrada y al mes se encontraba dambulando sin dolor, con rango de movilidad completa y al examen la rodilla estaba sin derrame y aun con ligera pérdida de masa muscular en relación a la contralateral.

Actualmente, a un año de la resolución quirúrgica, el paciente se encuentra con un rango de movilidad completo, ausencia de dolor, y con un retorno completo a la actividad física.

DISCUSIÓN

La condromatosis sinovial es una patología de naturaleza compleja que involucra el desarrollo de focos cartilaginosos a partir de membranas sinoviales, pero que también se pueden hallar proveniente de bursas y vainas tendino-

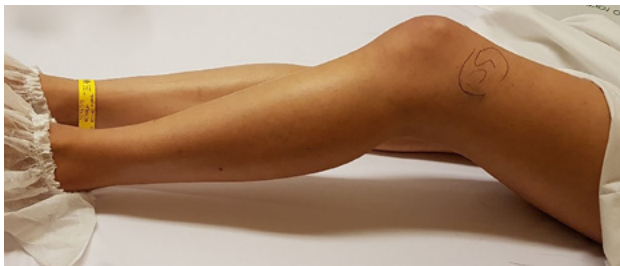

Figura 1.

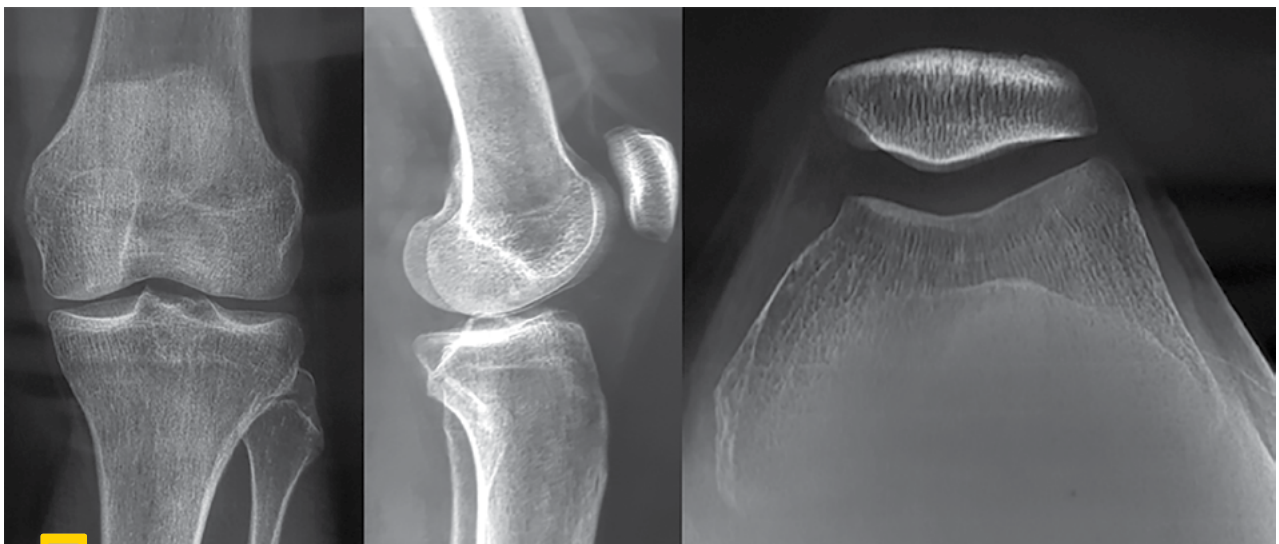

Figura 3.

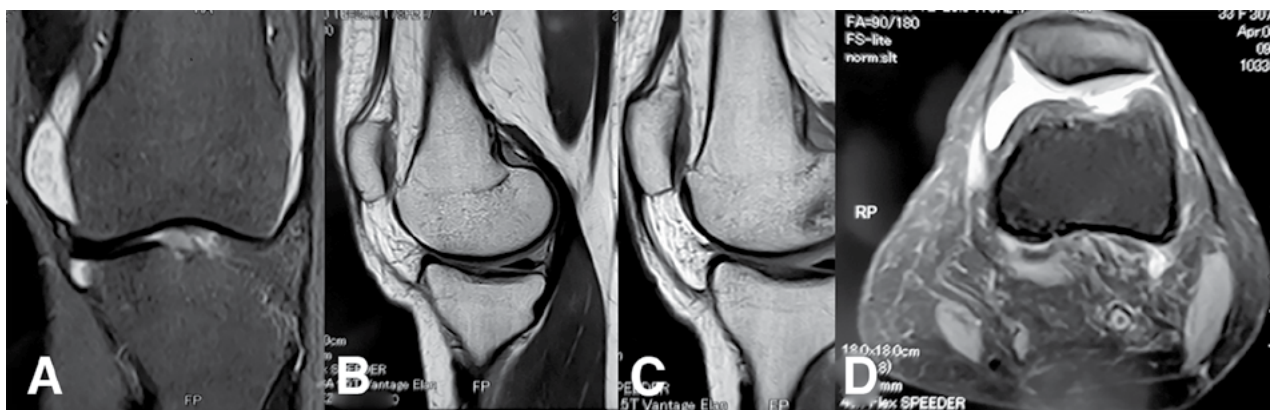


Figura 3.

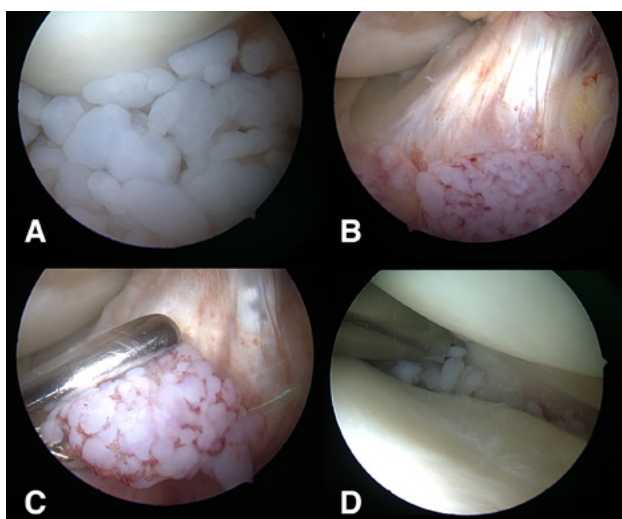


Figura 4.

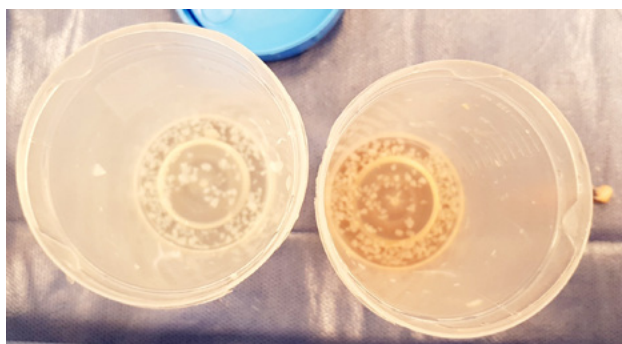

Figura 5.

sas.^{1,2} Los focos de condromatosis sinovial inicialmente se gestan como cuerpos cartilaginosos sésiles que se mantienen en contacto con la sinovial adyacente. A medida que continúan creciendo, se desprenden para transformarse en cuerpos libres.⁷

Dos tercios de estos focos atraviesan un proceso de osificación endocondral, mientras que el resto se mantienen no osificados.⁸ Una vez libres, estos cuerpos se mantienen nutridos a partir del líquido sinovial y continúan su crecimiento.^{7,8} De esta manera, el desarrollo en localizaciones extraarticulares puede ser por dos vías: Migración a lo-

calizaciones atípicas o crecimiento de novo a partir de las vainas tendinosas o bursas.^{3,7,8} Este marco teórico explica la potencial localización extra e intraarticular de la condromatosis sinovial en nuestro caso reportado.

La condromatosis sinovial se ha clasificado en dos subtipos.⁷ La entidad primaria no tiene una asociación particular con el trauma, la irritación sinovial, genética o infección. Suele ocurrir durante la tercer o cuarta década de la vida. La condromatosis sinovial secundaria se presenta entre la quinta y sexta década de vida, y es una entidad asociada a una patología articular o proceso intraarticular preexistente y conlleva a la erosión articular. Tradicionalmente, la condromatosis sinovial primaria presenta cuerpos libres más pequeños, uniformes y redondos en comparación a la secundaria, en la cual se puede ver gran variabilidad en el tamaño y distribución de los mismos. Por este motivo, la corroboración imagenológica de pequeños cuerpos libres condales puede ser dificultosa mediante estudios imagenológicos particularmente en casos de condromatosis sinovial primaria, y en ellos la sospecha diagnóstica adquiere relevancia.⁹

Según la clasificación de Milgram, la condromatosis sinovial se divide en tres etapas.¹⁰ En la fase I, se observa un proceso sinovial inflamatorio activo sin signos de cuerpos libres. Los pacientes presentan dolor y tumefacción localizada, aunque en casos pueden presentarse asintomáticos. En la fase II, hallamos la proliferación sinovial activa con los cuerpos libres de transición. En esta fase, los pacientes presentan signos mecánicos y disminución del rango de movilidad. En la fase III, encontramos la presencia de múltiples cuerpos libres quiescentes con inflamación mínima. Estos pacientes pueden encontrarse asintomáticos de la misma manera, ya que potencialmente sus únicos síntomas pueden ser mecánicos asociados a la presencia de cuerpos libres.⁴ Esto explica adicionalmente el desafío diagnóstico que representa la condromatosis sinovial, particularmente en los estados I y III de la enfermedad.

Dependiendo de la fase en la que se halle a la enferme-

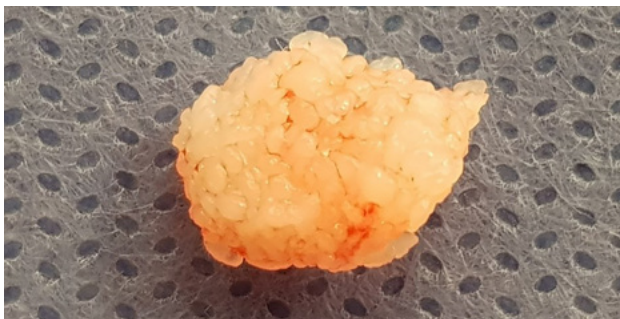

Figura 6.

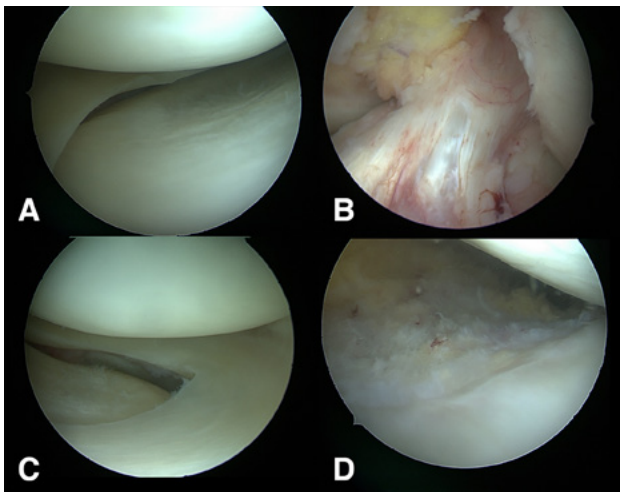


Figura 7.

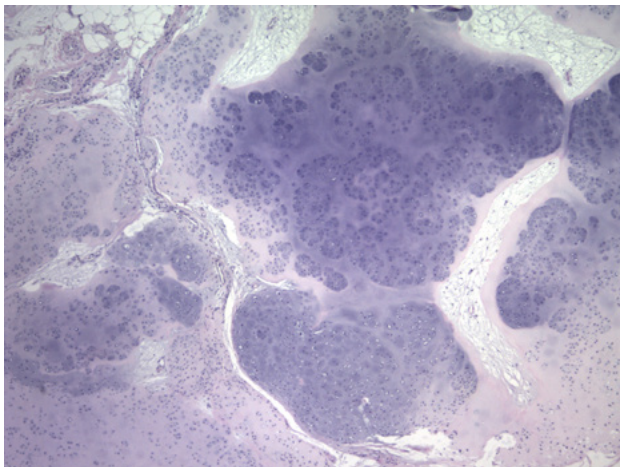


Figura 8.

dad, se encontrarán distintos diagnósticos diferenciales. Entre ellos se suelen incluir: tendinosis calcárea, osteocondritis disecante, artritis de origen diverso (neurotrófica, reumatoide, degenerativa, tuberculosa) fracturas osteocondrales, tumores de partes blandas y patología de la membrana sinovial como hemangioma, lipoma arbores-

cens y sinovitis vellonodular pigmentaria.³

Los hallazgos radiológicos son patognomónicos: la presencia de múltiples cuerpos libres osificados es característico de condromatosis sinovial.⁷ La dificultad radica en que hasta en un 20% de casos la osificación no se encuentra presente ya que la mineralización de los cuerpos es dependiente del tiempo.⁹ En la resonancia magnética, los cuerpos libres se observan hipointensos en T1 e hipertensos en T2 debido al gran contenido de agua presente en el cartílago. En casos de mineralización, las secuencias son hipointensas en T1 y T2, y son observables en las TAC.⁴

En términos de tratamiento, el único tratamiento efectivo es la extracción quirúrgica de cuerpos libres con o sin sinovectomía asociada.³ La naturaleza etiológica de esta patología supone que la sinovectomía asociada conlleva a una disminución de las tasas de recidiva. No obstante, la evidencia es controversial en cuanto a su recomendación definitiva. Se han realizado publicaciones donde se ha concluido que la extracción de cuerpos extraños es tratamiento suficiente para esta condición.^{11,12}

Por el otro lado existe evidencia que demuestra una disminución considerable de la tasa de recurrencia en casos de condromatosis sinovial de rodilla tratados con sinovectomía asociada. Sin embargo, estos estudios son limitados: Son cohortes retrospectivas carentes de randomización y ajustes de doble ciego.⁵

La extracción de cuerpos extraños y sinovectomía artroscópica ha sido una alternativa de tratamiento probada por múltiples autores.^{5,13,14} En términos generales, la resolución artroscópica resulta en menor morbilidad, un retorno a la función precoz, un periodo de rehabilitación más corto, menor dolor postoperatorio y mayor rango de movilidad en comparación al tratamiento abierto, y es por ello que es nuestro tratamiento de elección.^{4,5,13,14}

CONCLUSIÓN

La condromatosis sinovial de rodilla es una patología de diagnóstico complejo que puede hallarse de manera intraarticular, extraarticular o combinada. El tratamiento de preferencia es la extracción artroscópica de cuerpos libres asociada a una sinovectomía amplia para obtener un resultado satisfactorio con menor morbilidad, mejor rango de movilidad, y retorno precoz a las actividades de la vida diaria.

BIBLIOGRAFÍA

1. Halstead AE. IV. Floating bodies in joints. *Ann Surg.* 1895 Sep;22(3):327-42.
2. Maljanovic M, Ristic V, Rasovic P, Matijevic R, Milankov V. Solitary synovial chondromatosis as a cause of Hoffa's fat pad impingement. *Medical review.* 2015;68(1-2):49-52.
3. Neumann J, Garrigues G, Brigman B, Eward W. Synovial Chondromatosis. *JBJS Reviews.* 2016;4(5):1.
4. Adelani MA, Wupperman RM, Holt GE. Benign synovial disorders. *J Am Acad Orthop Surg.* 2008 May;16(5):268-75.
5. Ogilvie-Harris DJ, Saleh K. Generalized synovial chondromatosis of

- the knee: a comparison of removal of the loose bodies alone with arthroscopic synovectomy. *Arthroscopy*. 1994 Apr;10(2):166-70.
6. Lim SJ, Chung HW, Choi YL, Moon YW, Seo JG, Park YS. Operative treatment of primary synovial osteochondromatosis of the hip. *J Bone Joint Surg Am*. 2006 Nov;88(11):2456-64.
 7. Alexander JE, Holder JC, McConnell JR, Fontenot E Jr. Synovial osteochondromatosis. *Am Fam Physician*. 1987 Feb;35(2):157-61.
 8. Helms CA. Malignant tumors. *Fundamentals of skeletal radiology*. 4th ed. Philadelphia: Saunders; 2013. p 32-54.
 9. Helms CA, Major NM, Anderson MW, Kaplan PK, Dussault R. Arthritis and cartilage. *Musculoskeletal MRI*. 2nd ed. Philadelphia: Saunders; 2009. p 116-7.
 10. Milgram JW, Hadesman WM. Synovial osteochondromatosis in the subacromial bursa. *Clin Orthop Relat Res*. 1988 Nov;236: 154-9.
 11. Dorfmann H, De Bie B, Bonvarlet JP, Boyer T. Arthroscopic treatment of synovial chondromatosis of the knee. *Arthroscopy*. 1989;5(1): 48-51.
 12. Shpitzer T, Ganel A, Engelberg S. Surgery for synovial chondromatosis. 26 cases followed up for 6 years. *Acta Orthop Scand*. 1990 Dec;61(6): 567-9.
 13. Coolican MR, Dandy DJ. Arthroscopic management of synovial chondromatosis of the knee. Findings and results in 18 cases. *J Bone Joint Surg Br*. 1989 May;71(3):498-500.
 14. De Sa D, Horner NS, MacDonald A, Simunovic N, Ghert MA, Philippon MJ, Ayeni OR. Arthroscopic surgery for synovial chondromatosis of the hip: a systematic review of rates and predisposing factors for recurrence. *Arthroscopy*. 2014 Nov;30(11):1499-1504.e2.