

# Osteotomía de Deflexión Tibial en Cirugía de Revisión de LCA

Rodrigo Maestu, Diego Miguez, Matías Medus, Jorge Batista, Pablo Rainaudi  
Centro de Tratamiento Enfermedades Articulares (CETEA). C.A.B.A., Argentina

## RESUMEN

En la reconstrucción primaria del LCA existen variantes como injertos, túneles, fijaciones y rehabilitación, que actúan como factores determinantes del éxito de la cirugía.

Las principales causas de fracaso son errores técnicos, inestabilidades asociadas, sexo, edad, hiperlaxitud y aumento del slop tibial (inclinación platillo tibial).

Este último es un factor importante a tener en cuenta ante el fracaso de una cirugía de revisión de LCA.

En pacientes con antecedente de 2 fallas previas de LCA se recomienda la corrección del slope tibial cuando este excede los 12°, sobre todo en presencia de lesiones meniscales asociadas para disminuir el riesgo de re-ruptura.

Se describe la técnica quirúrgica de deflexión anterior de tibia.

La reconstrucción de LCA es una de las cirugías más frecuentes en lesiones deportivas. Hay una constante evolución en todos los aspectos del tratamiento de estas lesiones. Estos cambios van desde la técnica quirúrgica hasta el proceso de rehabilitación, pasando por el mejoramiento de los implantes, la implementación de terapias biológicas, etc. A pesar de esta constante evolución, aún existe un porcentaje alto de re rupturas.

Creemos que en aquellos pacientes con dos o más rupturas de la plástica de LCA y en donde se han descartado fallas técnicas, o inestabilidades asociada no diagnosticadas previamente, el slope tibial aumentado (más de 12 grados) es un factor a corregir. La técnica quirúrgica descrita, si bien requiere una curva de aprendizaje y es de cierta complejidad, es un procedimiento reproducible. Los trabajos hasta ahora publicados presentan buenos resultados.

**Tipo de estudio:** Nota técnica

**Nivel de evidencia:** V

**Palabras Clave:** Osteotomía Deflexión; Revisión LCA

## ABSTRACT

*In primary ACL reconstruction there are variables such as grafts, tunnels, fixations and rehabilitation which play a determinant role in the success of the surgery.*

*The main causes of failure are: technical errors, associated instabilities, gender, age, hyper laxity and an increase in the tibial slope (a inclination in the tibial plateau). The latter is an important factor to take into account when there is failure of an ACL revision surgery.*

*In patients with a background of two previous ACL failures, correction of the tibial plateau is recommended when it exceeds 12°, mainly in the presence of associated meniscal lesions to lower the risk of a re-rupture.*

*The anterior tibial deflexion surgical technique will be described.*

*LCA reconstruction is one of the most frequent surgeries in sports lesions. There is a constant evolution in all aspects of the treatment of these lesions. These changes range from the surgical technique to the rehab process, going through the improvement of implants, the implementation of biologic therapies, etc. Despite this constant evolution, there is still a high percentage of re ruptures.*

*We believe that, in those patients with two or more ruptures of ACL reconstruction, and in whom technical failure or associated instabilities, which were not previously diagnosed, have been ruled out, the increased tibial slope (over 12°) is a factor to be corrected. The surgical technique described, even though it requires a learning curve and is of a certain complexity, is a reproducible procedure. And papers published so far present good results.*

**Type of study:** Technical note

**Level of evidence:** V

**Key words:** Deflexion Osteotomy; ACL Revision

## INTRODUCCIÓN

En la reconstrucción primaria del LCA existen variantes como injertos, túneles, fijaciones y rehabilitación, que actúan como factores determinantes del éxito de la cirugía. Por su parte el menisco también juega un rol fundamental en la estabilidad de la plástica, por lo que es fundamental su preservación. En algunos pacientes hay que complementar la reconstrucción con alguna técnica de refuerzo extra-articular para disminuir el porcentaje de falla.

**Rodrigo Maestu**

rmaestu@intramed.net

Recibido: Junio 2019. Aceptado: Junio 2019.

Las principales causas de fracaso son errores técnicos, inestabilidades asociadas, sexo, edad, hiperlaxitud y aumento del slope tibial (inclinación platillo tibial).<sup>1,2</sup>

El slope tibial posterior se define como el ángulo formado entre una línea perpendicular al centro de la diáfisis tibial y la inclinación posterior de los platillos tibiales.<sup>3</sup> Y es un factor importante a tener en cuenta ante el fracaso de una cirugía de revisión de LCA.

El valor normal es de 5-7° y es considerado de riesgo si excede los 12°. Según varios autores su aumento se asocia a mayor traslación anterior de la tibia y tensión del LCA, con más posibilidad de ruptura del mismo.<sup>4-7</sup>

Webb et al. reporta un aumento del 60% de riesgo de falla

en pacientes con slope tibial mayor a  $12^\circ$  en plástica de LCA.<sup>8</sup>

En otro trabajo el mismo autor considera que el slope del platillo tibial lateral es más sensible como factor de riesgo que el del platillo medial.<sup>9</sup>

Harner et al. realizó en 10 cadáveres frescos osteotomías de apertura tibial anterior con aumento de slope tibial. Esto se tradujo en traslación anterior de la tibia y tensión en el LCA, con disminución en la tensión del LCP y en la traslación posterior.<sup>3</sup>

Li Yue et al. evaluaron la asociación entre la falla de plásticas de LCA y slope tibial posterior en 238 ptes, con un follow up mínimo de 2 años. Registraron 8,4% de fallas. Identificaron en este 8.4% un aumento significativo del slope tibial comparado con grupo control.<sup>10</sup>

Dejour et al. demostraron que un aumento de  $10^\circ$  en la inclinación tibial posterior resulta en un desplazamiento anterior de 6 mm de la tibia en la radiografía de perfil con carga y de 3 mm en el test radiológico del Lachman.<sup>11</sup>

El mismo autor evaluó 9 casos de revisión de lca asociadas a osteotomía tibial de deflexión en ptes con antecedente de 2 plásticas fallidas. Resaltó la importancia de factores extrínsecos como técnica quirúrgica utilizada y rehabilitación e intrínsecos como excesivo slope tibial y/o escotaduras intercondíleas estrechas. Realizan en un solo tiempo la revisión de LCA combinada con osteotomía de cierre tibial lográndose un slope  $3-5^\circ$ , con resultados satisfactorios sin casos de inestabilidad recurrente.<sup>7</sup>

Zaffagnini et al. evaluaron pacientes con 2 plásticas fallidas de LCA donde mencionan como factores de riesgo significativo: un slope tibial posterior aumentado, cóndilo femoral lateral profundo y meniscectomía previa.<sup>12</sup>

Estudios cadavéricos e in vivo han demostrado también un aumento de la traslación anterior de la tibia y tensión del LCA posterior a una meniscectomía medial.<sup>13-15</sup>

Salmon y Webb et al. realizaron un estudio prospectivo, con 20 años de seguimiento, donde informan una supervivencia promedio de la plástica de solo el 22% en pacientes con slope tibial mayor a  $12^\circ$ .<sup>8</sup>

En resumen, en pacientes con antecedente de 2 fallas previas de LCA se recomienda la corrección del slope tibial cuando este excede los  $12^\circ$ , sobre todo en presencia de lesiones meniscales asociadas para disminuir el riesgo de re-ruptura.<sup>7</sup>

### Medición del slope

Según Dejour y Bonin en una RX de perfil se mide el ángulo entre la perpendicular al eje diafisario tibial y una línea tangente a los puntos superiores del borde anterior y posterior del platillo tibial medial. Para trazar el eje diafisario tibial, se marcan dos puntos equidistantes a la cortical anterior y posterior. El primero a la altura de la TAT y el segundo, 10 cm distal al primero. La unión de ambos puntos determinan la línea medio diafisaria tibial<sup>11</sup> (fig. 1).

Juliard et al. utiliza una RX de perfil y mide el eje mecáni-

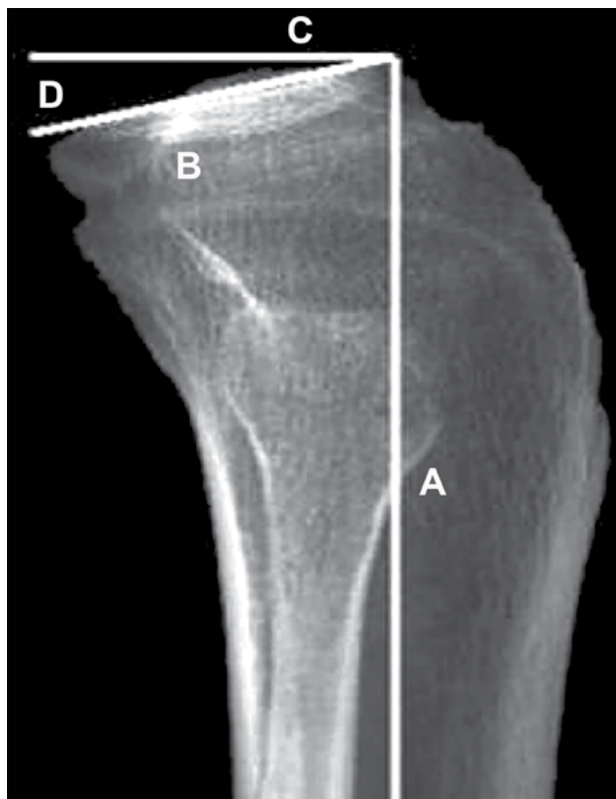


Figura 1: Rx rodilla perfil. Línea A: centro diáfisis tibial. Línea B: Línea tangente a los puntos superiores del borde anterior y posterior del platillo tibial medial. Línea C: Línea perpendicular al eje diafisario tibial. D: ángulo slope tibial.

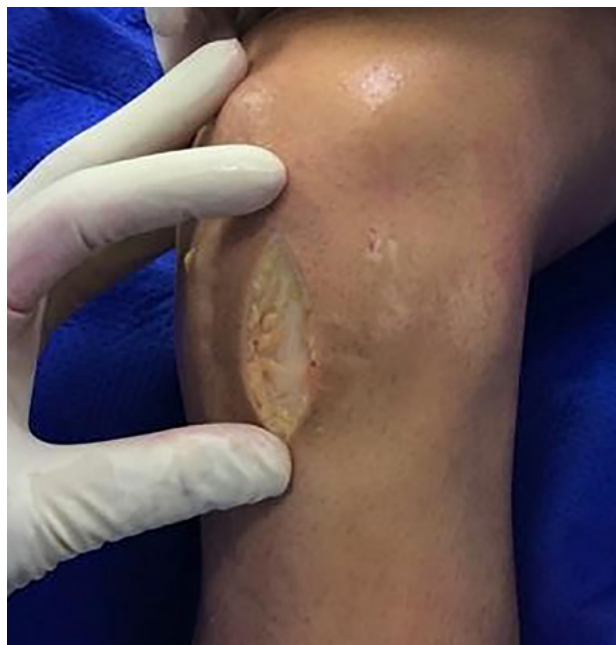

Figura 2: Insisión anterior sobre tendón rotuliano.

co de la tibia y considera el ángulo que se forma entre una línea perpendicular a dicho eje y la tangente al platillo tibial medial.<sup>6</sup>

Otros autores como Hudek et al. utilizan la RM. Para medir el slope se traza primero el eje medio diafisario de la tibia. Para llevar a cabo esto se realizan 2 círculos en la diáfisis tibial, el primero adyacente al borde proximal anterior y poste-

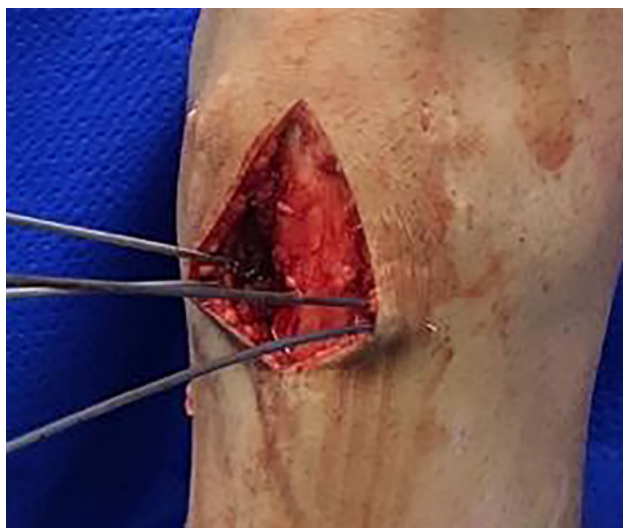

Figura 3: Dos clavijas guías a ambos lados del tendón rotuliano, a 2 cm distales y paralelas a la superficie articular de la tibia. Y 2 clavijas accesorias a las anteriores, distales y convergentes en la cortical posterior, determinando así el tamaño de la cuña de sustracción de base anterior.

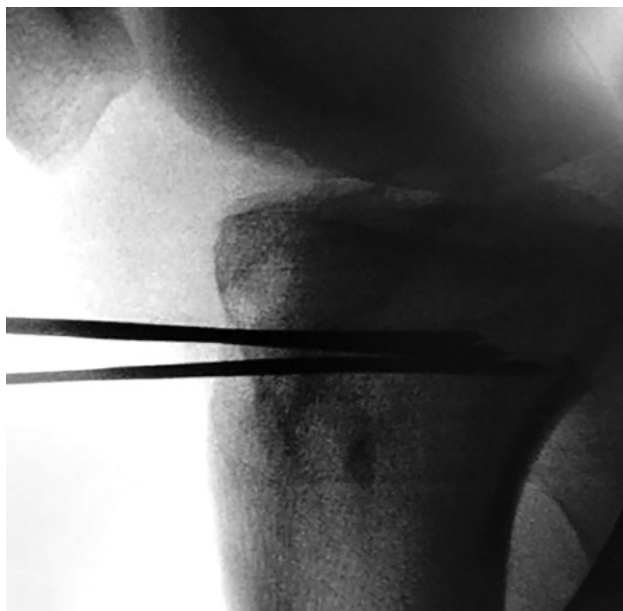

Figura 4: Foto de rodilla de perfil. Control con intensificador de imágenes de clavijas convergiendo en cortical posterior, sin violarla.

rior de la tibia seguido luego por un segundo círculo centrado en el borde del primer círculo, y luego se une la línea que conecta los centros de ambos círculos. Posteriormente, se realiza una línea perpendicular al eje diafisario tibial a nivel de la interlínea articular y otra línea tangente al platillo tibial medial y lateral, se mide el ángulo formado entre ambas.<sup>16</sup>

## TECNICA QUIRÚRGICA

Paciente en decúbito dorsal con rodilla en flexión de 90 grados y manguito hemostático en la raíz del muslo. Se comienza con la evaluación artroscópica seguida del tratamiento de lesiones asociadas de cartílago y meniscos.

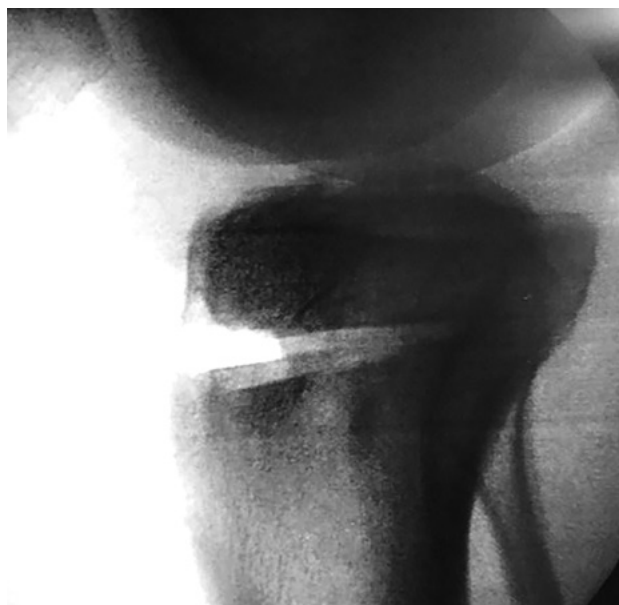

Figura 5: Foto de rodilla de perfil. Control con intensificador de imágenes de osteotomía de deflexión. Puede observarse indemnidad de cortical posterior.

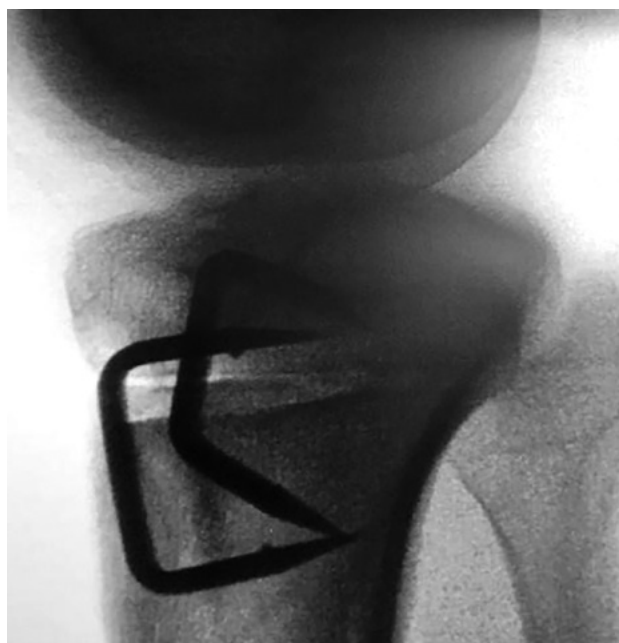

Figura 6: Foto de rodilla de perfil y frente. Control con intensificador de imágenes de osteotomía de deflexión. Cierre y fijación con 2 grapas a los costados del tendón rotuliano.

Luego se realiza la osteotomía tibial de deflexión. Mediante un abordaje longitudinal anterior infrapatelar, se expone la tibia anterior proximal (fig. 2). Se colocan 2 clavijas guías a ambos lados del tendón rotuliano, a 2 cm distales y paralelas a la superficie articular de la tibia. Y a continuación, 2 clavijas accesorias a las anteriores, distales y convergentes en la cortical posterior, todo bajo control radioscópico, determinando así el tamaño de la cuña de sustracción de base anterior. Se considera que cada 1 mm de corrección se modifica 1° (figs. 3 y 4).

Se realiza luego el corte tibial con sierra oscilante y es-

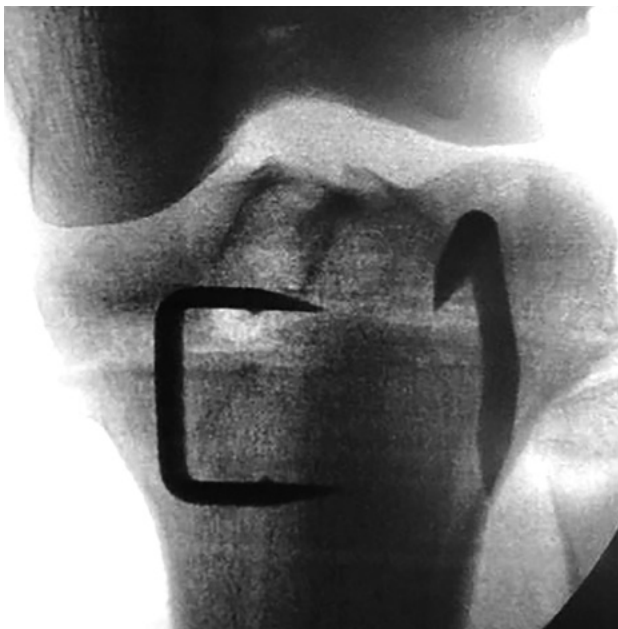

Figura 7: Foto de rodilla de perfil y frente. Control con intensificador de imágenes de osteotomía de deflexión. Cierre y fijación con 2 grapas a los costados del tendón rotuliano.

coplos a ambos lados, y por detrás del tendón rotuliano, teniendo la precaución de mantener la cortical posterior intacta (fig. 5). Posteriormente, con una mecha se realizan perforaciones a este nivel para debilitarla y que sea más fácil la deflexión. Se cierra la osteotomía mediante una maniobra de extensión de rodilla de acuerdo a la medición previa del slope y se realiza la fijación con una grapa a cada lado del tendón rotuliano (figs. 6 y 7).

También puede realizarse en forma distal a la TAT como

fue descrita por Sonnery-Cottet pero en este caso requiere la realización de una osteotomía de la TAT asociada.<sup>17</sup>

En este momento se decide hacer la revisión del LCA en forma simultánea o dejarla para un segundo tiempo, en 4 a 6 meses cuando se retira la osteosíntesis. Dejour aconseja realizar todo en un tiempo.

En el postoperatorio se indica apoyo parcial con muletas durante 6 semanas y férula en extensión durante el primer mes. Se inicia con movilidad pasiva inmediata, permitiendo la flexión de rodilla según tolerancia y evitando la hiperextensión las primeras 6 semanas.<sup>18</sup>

## CONCLUSIÓN

La reconstrucción de LCA es una de las cirugías más frecuentes en lesiones deportivas. Hay una constante evolución en todos los aspectos del tratamiento de estas lesiones. Estos cambios van desde la técnica quirúrgica hasta el proceso de rehabilitación, pasando por el mejoramiento de los implantes, la implementación de terapias biológicas, etc. A pesar de esta constante evolución, aún existe un porcentaje alto de re rupturas.

Creemos que en aquellos pacientes con dos o más rupturas de la plástica de LCA y en donde se han descartado fallas técnicas, o inestabilidades asociada no diagnosticadas previamente, el slope tibial aumentado (más de 12 grados) es un factor a corregir. La técnica quirúrgica descrita, si bien requiere una curva de aprendizaje y es de cierta complejidad, es un procedimiento reproducible. Y los trabajos hasta ahora publicados presentan buenos resultados.

## BIBLIOGRAFÍA

- Sonnery-Cottet B, Archbold P, Cucurulo T, Fayard J, Bortoletto J, Thauinat M, Prost T, Chambat P. (2011) The influence of the tibial slope and the size of the intercondylar notch on rupture of the anterior cruciate ligament. *J Bone Joint Surg Br* 93, 1475-78.
- Hashemi J, Chandrashekar N, Mansouri H, Gill B, Slaughterbeck J, Schutt R, Dabazzies E, Beynon B. (2010) *Am J Sports Med* 38:54.
- Harner C, Griffin R, Vogrin T, Zantop. S L-Y Woo . (2004) Effects of increasing Tibial Slope on the biomechanis of the knee. *Am Journal Sport Med* vol 32, n° 2.
- Hohmann E, Bryant A. Is there a correlation between posterior tibial slope and non contact anterior cruciate ligament injuries ? (2011) *Knee Surg Sports Traumatol Arthrosc* 19, sup 1, s109-114 2011.
- Li y; Hong L. Feng H, Wang Q, Zhang Q, Song G, Chen X, Zhuo H (2014). Posterior tibial slope influences static anterior tibial translation in anterior cruciate ligament reconstruction: a minimum 2 year follow up study. *Am J Sports Med* 42, (4): 927-933.
- Sonnery-Cottet B, Archbold P, Cucurulo T, Fayard JM, Freychet B, Clechet J, Chambat P (2011). The influence of the tibial slope and the size of the intercondylar notch on rupture of the anterior cruciate ligament. *J Bone Joint Surg Br* 93 (11): 1475-1478.
- Dejour D, Saffarini M, Demey G, Bavarel L. (2015) Tibial slope correction combined with second revision ACL produces good knee stability and prevents graft rupture. *Knee Surg Sports Traumatol Arthrosc* 23: 2846-2852.
- Webb J, Salmon L, Lecleer E, Pinczewski L, Roe J. (2013) Posterior Tibial Slope and Further Anterior Cruciate Ligament Injuries in the Anterior Cruciate Ligament Reconstructed Patient. *Am J Sport Med* vol 41, n° 12.
- Stijak L, Herzog R, Schai P. (2008) Is there an influence of the tibial slope of the lateral condyle on the ACL lesion ? A case control study. *Knee Surg Sport Traumatol Arthrosc* 16 (2) 112-117.
- Li Yue, Hong Lei, Feng Hua, Wang Qianqian, Zhang Hui , Song Guanyang. (2014) Are failures of anterior cruciate ligament reconstruction associated with steep posterior tibial slopes ? A case control study . *Chinese Medical Journal* 2014;127 (14).
- Dejour Henri, Bonin Michel. (1994) Tibial translation after anterior cruciate ligament rupture. Two radiological test compared. *J Bone Joint Surg (Br)* 1994; 76 : 745-49.
- Zaffagnini S, Grassi A, Macchiarola L, Urzula Barrientos F, Zicaro JP, Costa Paz M, Adravanti P, Dini F. (2019) *Am Journal Sports Medicine* 47 (2) 285-289.
- Anderson FC, Pandy M. (1999) A dynamic optimization solution for vertical jumping in three dimensions. *Comput Methods Biomechs Biomed Eng* 2:201-231.
- Blankevoort L, Huijskes R. (1991) Ligament bone interaction in a three dimensional model of the knee. *J Biomech Eng* 11. 263-269.
- Pandy M, Sasaki K. A 3 dimensional muskuloeskeletal model of the humen knee joint. Part 2: analysis of ligament function. *Comput Methods Biomech Biomed Eng* 1: 265-283.
- Hudek R, Schmutz S, Regenfelder F, Fuchs B. (2009) Novel measurement Technique of the Tibial Slope on Conventional MRI. *Clin Orthop Rel Res* 467; 2066-2072.
- Sonnery-Cottet B, Mogos S, Thauinat M, Archbold P, Fayard J, Freychet B, Clechet J , Chambat P. (2014) Proximal tibial anterior closing wedge osteotomy in repeat revision of anterior cruciate ligament reconstruction. *Am J Sports Med* 42: 1873n.
- La Prade R, Lietchti D, Chahla J, Dean C, Mitchell J, Slette E, Menge T. (2016) Outcomes and risk factors of rerevision anterior cruciate ligament reconstruction : a systematic Review *Arthroscopy*, 2016 1-9.