

Eficacia Predictiva de la RMN para Diagnosticar el Patrón de las Lesiones Completas del Manguito Rotador

Pablo Adelino Narbona, Manuel Ignacio Olmos, Ignacio Vazquez, Nicolás Ignacio Carranza, Rafael Martínez Gallino, Guillermo José Allende

Departamento de Hombro - Sanatorio Allende, Córdoba, Argentina

RESUMEN

Introducción: La RMN ha demostrado influir significativamente en el diagnóstico del patrón de las lesiones completas del manguito rotador con una elevada sensibilidad y especificidad siendo el método complementario más utilizado. Nuestro objetivo es determinar la eficacia diagnóstica, y la variabilidad interobservador de la RMN para diagnosticar la forma de las lesiones completas del manguito rotador.

Materiales y métodos: Se evaluaron 33 RMN de pacientes con rupturas completas de manguito rotador de manera prospectiva. Los patrones de lesiones analizadas fueron crescéntrica, L anterior, L posterior, lesión en U y masiva retraída. Dos especialistas en cirugía de hombro (O1 y O2) y el fellow de último año (O3) analizaron las RMN en días previos a la cirugía. Se utilizó el diagnóstico artroscópico como gold standard y se calculó la concordancia entre las imágenes y la artroscopia con el índice kappa.

Resultados: Para el diagnóstico del patrón de lesión obtuvo una concordancia excelente el O1, moderada el O3 y buena el O2. La ruptura crescéntrica fue la mejor diagnosticada por los 3 observadores

Conclusión: La RMN tiene una elevada sensibilidad y especificidad para el diagnóstico de los patrones de ruptura de manguito rotador teniendo relación con la experiencia de los observadores.

Tipo de estudio: Prospectivo

Nivel de evidencia: I

Palabras clave: Ruptura Manguito Rotador; Patrón de Lesión; Resonancia Magnética Nuclear; Variabilidad Inter-observador; Artroscopia

ABSTRACT

Introduction: MRI has been shown to have a significant influence on the diagnosis of complete rotator cuff tear pattern with an improved sensitivity and specificity being the most useful complementary method. Our purpose is to determine the accuracy and the interobserver variability of MRI to diagnose tear pattern of complete rotator cuff lesion.

Methods: 33 patients MRI with complete rotator cuff tear were evaluated prospectively. The pattern lesions analyzed were crescent, anterior and posterior L shape tears, U pattern and massive tears. Two shoulder surgeons (O1 y O2) and one shoulder fellow (O3) analyzed the MRI's days previous to surgery. The arthroscopic diagnosis was used as gold standard and the concordance between the images and arthroscopy was calculated with kappa index.

Results: The concordance was excellent for observer 1, moderate for observer 3 and good for the observer 2 for the diagnosis of rotator cuff tear pattern. The crescent tear was the best diagnosed by the three observers.

Conclusion: MRI has high sensitivity and specificity for the diagnosis of rotator cuff tear pattern in relation to the experience of the observers.

Type of Study: Prospective

Level of Evidence: I

Key Words: Rotator Cuff Tear; Tear Pattern; MRI; Interobserver Variability; Arthroscopy

INTRODUCCIÓN

La principal función del manguito rotador es equilibrar las cuplas de fuerza de la articulación glenohumeral.¹⁻⁴ Inman y cols.⁵ describieron la cupla de fuerza en el plano coronal como el resultado del balance de los momentos creados por el deltoides y los tendones del supra e infraespinoso principalmente. Equilibrar la cupla de fuerzas en el plano coronal es esencial para mantener un punto de apoyo estable durante el movimiento de la articulación glenohumeral. Igual importancia tiene la cupla de fuerza en el plano transversal descrita por Burkhart y cols.^{1-4,6} Esta cupla de fuerza transversal consiste en el balance de las fuerzas anteriores y posteriores entre el subescapular y el infraespinoso con el redondo menor respectivamente. Por lo tanto, aque-

llas lesiones superiores, anteriores o posteriores del manguito rotador pueden producir un déficit para mantener el equilibrio de las fuerzas en el plano coronal o transversal pudiendo crear inestabilidad anterosuperior de la cabeza humeral y la incapacidad de mantener el fulcro de movimiento estable. Es por esto que es indispensable reconocer el patrón de la lesión del manguito rotador y poder restablecer las cuplas de fuerza con la reparación del mismo.

La resonancia nuclear magnética (RMN) ha tenido un impacto significativo en la evaluación del manguito rotador siendo el método complementario más utilizado para el diagnóstico de las rupturas completas del manguito rotador, aunque el gold standard para describir el patrón de lesión del manguito rotador continua siendo el diagnóstico intraoperatorio mediante cirugía artroscópica o abierta.⁷⁻¹² La elevada eficacia diagnóstica de la RMN de hombro ha sido reportada en múltiples estudios,¹³⁻¹⁶ con una sensibilidad y especificidad que varía entre un 84% a

Pablo Narbona

narbonapablo@yahoo.com

Recibido: 14 de junio de 2017. Aceptado: 19 de junio de 2017.

100%,¹⁷⁻²³ pero existe poca evidencia científica en la predicción diagnóstica del patrón de la lesión del manguito rotador por RMN.

El advenimiento de la artroscopia ha mejorado la comprensión y el tratamiento de la patología del manguito rotador lo que ha llevado al reconocimiento de cuatro patrones principales de lesión descritos por Davidson y Burkhart⁶ clasificando las lesiones, según la forma y la movilidad de los márgenes en lesiones crescénticas, lesiones en forma de U, lesiones en forma de L anterior o L posterior y rupturas masivas retraídas, proponiendo éste sistema de clasificación geométrica para relacionar el patrón y forma de la lesión con un tipo de tratamiento y un pronóstico relacionado. Estos patrones de lesión representan más del 90% de las lesiones de los tendones del supraespinoso, infraespinoso y redondo menor. El valor predictivo positivo de la forma de la lesión por RMN según Davidson²⁴ varía del 76,5% para las lesiones masivas, el 93,8% para las lesiones crescénticas y el 100% para las lesiones en L.

OBJETIVO DEL ESTUDIO

El objetivo del estudio fue establecer la sensibilidad, especificidad y la eficacia diagnóstica de la RMN en el diagnóstico del patrón de lesión del manguito rotador utilizando la artroscopia como gold standard. Como objetivo secundario se evaluó la variabilidad inter-observador utilizando test de concordancia kappa.

MATERIALES Y MÉTODOS

Diseño del estudio: Prospectivo. Transversal

De la casuística del departamento de Artroscopia y Cirugía de Hombro del Sanatorio Allende (Córdoba, Argentina) se evaluó de manera prospectiva un grupo de pacientes consecutivos operados artroscópicamente por ruptura manguito rotador en el periodo comprendido entre Mayo y Octubre del 2014.

Se incluyeron pacientes intervenidos quirúrgicamente de RMR entre 30 y 75 años con RMN realizada en nuestra institución. Aquellos pacientes con cirugías de revisión del manguito rotador, menores de 30 y mayores de 75 años, RMN realizada en otra institución y pacientes con lesión parcial del manguito rotador en la artroscopia diagnóstica y pacientes con antecedentes de artritis reumatoidea, fueron excluidos del estudio. Utilizamos el diagnóstico artroscópico como gold standard para determinar el patrón de la lesión.

De 55 reconstrucciones del manguito realizadas en el periodo estudiado 33 pacientes cumplieron con los criterios de inclusión. La artroscopia diagnóstica utilizada como gold standard fue realizada por el Jefe del Departamento de Hombro (Dr. P.N.) siguiendo el protocolo descripto por

Snyder²⁵ mientras que la interpretación de la RMN para definir el patrón y/o forma de lesión fue llevada a cabo por dos especialistas en cirugía de hombro incluido PN y por el fellow de artroscopia y cirugía de hombro. Las imágenes de la RMN de cada paciente fueron evaluadas días previos a cada cirugía y los datos fueron recolectados de manera prospectiva en una tabla de Excel (diagnóstico por imágenes) mientras que el patrón de lesión obtenido del gold estándar (artroscopia diagnóstica) fue recolectado de manera prospectiva en el sistema de historias clínicas.

La RMN de hombro incluía cortes coronales, sagitales y axiales en secuencias T1 y T2 utilizando un resonador de 1.5T para visualizar el tendón del subescapular, supraespinoso, infraespinoso y redondo menor. Las imágenes por resonancia magnética para determinar el patrón de lesión fueron evaluadas en secuencia T2 ya que los tendones intactos aparecen hipointensos en contraste con los fluidos y las rupturas que son hiperintensas.²⁶⁻³⁰ La RMN fue analizada previamente a realizarse el procedimiento quirúrgico artroscópico realizando el diagnóstico predictivo de la forma de la lesión según los parámetros propuestos por Davidson et. al.,²⁴ midiendo la longitud máxima (L) de medial a lateral en los cortes coronales oblicuos y el ancho máximo (W) en los cortes sagitales oblicuos. De ésta forma las lesiones se divide según la clasificación geométrica de Burkhart et. al.⁶ en:

1. Crescéntica: Corta y ancha ($L < W$ y $L < 2$ cm) donde la longitud (L) máxima de medial a lateral es menor o igual al máximo ancho (W) de anterior a posterior, y la longitud (L) es inferior a 2 cm.
2. En forma de U: Larga y angosta ($L > W$ y $W < 2$ cm) La máxima longitudinal (L) es mayor al máximo ancho (W) y el ancho máximo es menor a 2 cm.
3. En forma de L (anterior o posterior): Larga y angosta ($L > 2$ cm y $W < 2$ cm). La máxima longitudinal (L) es mayor al máximo ancho (W) y el ancho máximo es menor a 2 cm.
4. Masiva retraída: Larga y ancha ($L > 2$ cm y $W > 2$ cm) se evidencia tanto una longitud larga (L) como un ancho grande (W) mayor o igual a 2 cm. (fig. 1)

Los resultados fueron evaluados de forma independiente, y comparados con el gold standard para determinar la posibilidad de diagnosticar la forma de la lesión del manguito rotador de manera preoperatoria en la RMN. Se realizó una comparación entre los evaluadores para determinar la variabilidad inter-observador.

Análisis estadístico

Se utilizó estadística descriptiva para analizar las variables numéricas, valores absolutos y porcentajes para las variables cuantitativas y se realizó comparación y concordancia con el índice kappa. El test estadístico kappa³¹ se utilizó

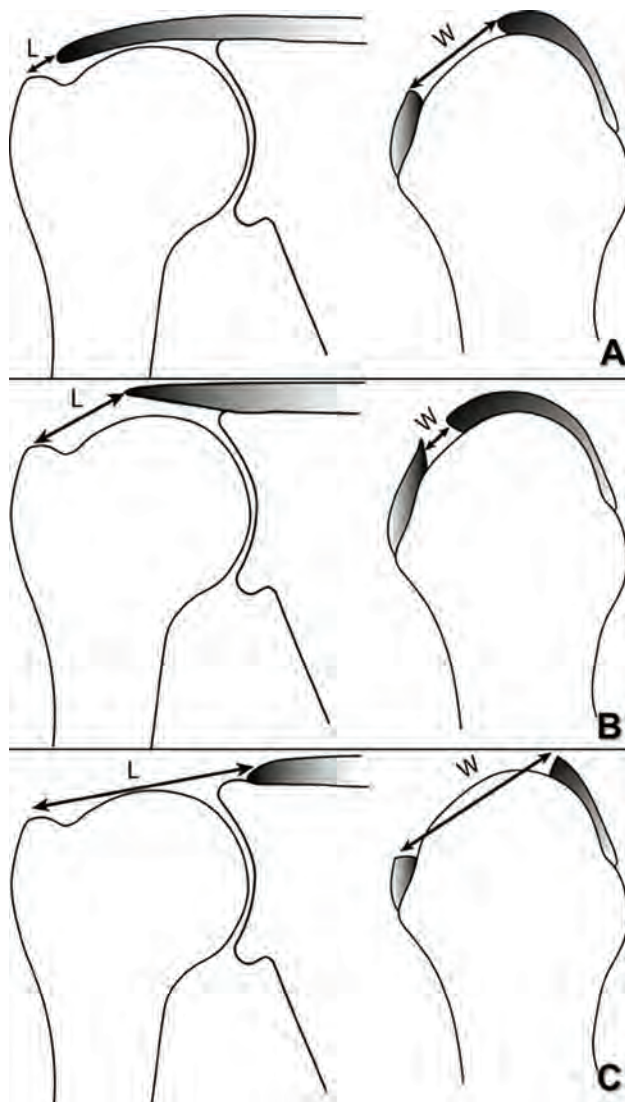


Figura 1: Medición de máxima longitud de medial a lateral (L) en cortes oblicuo coronal en T2 de RNM y medición del mayor ancho de la lesión de anterior a posterior en cortes oblicuos sagital en T2. A) Lesión Crescentica: Corta y ancha ($L < W$ y $L < 2$ cm). B) Lesión en U y en L anterior o posterior: Largas y angosta ($L > W$ y $W < 2$ cm) y C) Lesiones Masivas retraídas: Largas y anchas ($L > 2$ cm y $W > 2$ cm).

para medir la fiabilidad interobservador entre los 3 cirujanos. Excelente acuerdo se produjo cuando el valor kappa fue de entre 0,81 y 1,00, bueno era entre 0,61 y 0,80, moderada fue entre 0,41 y 0,60, justo estaba entre 0,21 y 0,40, y pobre era inferior a 0,20.

RESULTADOS

La muestra definitiva fue de 33 pacientes con una distribución por sexo del 69.69% (23 pacientes) masculinos y 30.30% (10 pacientes) femeninos con una media de edad de 54.06 ± 10.53 DS (36-74) (Tabla 1).

Durante el diagnóstico artroscópico se observó una lesión de tipo crescética en 21 de los 33 pacientes del grupo estudiado (63.63%). Cuatro pacientes presentaron lesión en L anterior (12.12%), 3 pacientes (9.09%) presen-

taron lesiones en L posterior, 3 lesiones de tipo masiva retraída y dos pacientes (6.06%) presentaban un tipo de lesión en U (Tabla 2 y graf. 1).

La ruptura crescética fue el patrón de lesión diagnosticado con mayor frecuencia por los 3 observadores, con una frecuencia del 85% al 95% y el patrón de lesión de ruptura de manguito fue correctamente diagnosticado en un porcentaje entre 62% y 66% (Tabla 3 y graf. 2).

Para el diagnóstico de los patrones de lesión obtuvieron una concordancia excelente el observador 1 ($k:0.930$), buena el observador 3 ($k:0.677$) y moderada el observador 2 ($k:0.571$) (Tabla 4).

DISCUSIÓN

Nuestro estudio presentó un nivel de concordancia variado entre los 3 observadores (Excelente para O1, bueno para el O3 y moderado para el O2) quienes observaron 33 RMN con ruptura del tendón del manguito rotador. El patrón de lesión que fue diagnosticado preoperatoriamente con mayor precisión fue la ruptura crescética con un correcto diagnóstico en el 85% al 95% de los casos, mientras que el observador de mayor experiencia fue el que obtuvo mayor concordancia en el índice de kappa.

En el año 2004, Sela y cols.³² demostraron que la caracterización de ruptura de manguito rotador en una RMN preoperatoria se correlaciona significativamente con los hallazgos artroscópicos principalmente en lo que respecta a rupturas completas del mismo. Iannotti et al.³³ reportaron una sensibilidad del 100% y una especificidad del 95% para el diagnóstico de rupturas de espesor completo y la definición de su tamaño en la RMN cuando se correlacionó con los hallazgos artroscópicos. Esto nos permite incidir que la clasificación geométrica de las rupturas de manguito rotador según la clasificación de Burkhart mediante la RMN preoperatoria se correspondía con el hallazgo intra-operatorio.

En la revisión sistemática de Mário y cols.,³⁴ se llegó a la conclusión que la RMN, artro-RMN y ultrasonido tienen una buena precisión diagnóstica y cualquiera de estas pruebas podrían ser utilizadas para la detección de las rupturas de espesor completo en aquellas personas en las que está indicada la cirugía. Sin embargo, pueden tener poca sensibilidad para la detección de rupturas parciales. Seis estudios, basados en 347 hombros de 346 pacientes, evaluaron la precisión diagnóstica de la RMN. La sensibilidad de la RMN informada en los estudios varió de 91% a 100% con una especificidad del 67% al 100%.

En el trabajo publicado por Han Lee y cols.³⁵ los hallazgos quirúrgicos confirmados de rupturas de supraespinoso e infraespinoso fueron 25 de espesor completo y 13 de espesor parcial. Las lesiones completas del supra e infraespinoso fueron crescéticas ($n=12$), en forma de U ($n=8$) y en

TABLA 1: DATOS DEMOGRÁFICOS DE LOS PACIENTES

VARIABLES		
Cantidad de pacientes		33
Sexo	Masculino	23 (69,69%)
	Femenino	10 (30,30%)
Edad	Promedio	54.66
	Rango	36 - 74
Patrón de lesión	Cantidad de lesiones	%
Crescéntica	21	63,64
L anterior	4	12,12
L posterior	3	9,09
Lesión en U	2	6,06
Masiva retraída	3	9,09
TOTAL	33	100

TABLA 2: FRECUENCIA DE LOS PATRONES DE LESIÓN POR ARTROSCOPIA

Patrón de lesión	Cantidad de lesiones	%
Crescéntica	21	63,64
L anterior	4	12,12
L posterior	3	9,09
Lesión en U	2	6,06
Masiva retraída	3	9,09
TOTAL	33	100

TABLA 3: FRECUENCIA DEL PATRÓN DE LESIÓN DIAGNOSTICADA POR CADA OBSERVADOR COMPARADO CON LA ARTROSCOPIA

Patrón de lesión	Artroscopia	Obs. 1	Obs. 2	Obs. 3
Crescéntica	21	20 (95.23%)	19 (90.47%)	18 (85.71%)
L anterior	4	4 (100%)	3 (75%)	3 (75%)
L posterior	3	1 (33%)	2 (66%)	2 (66%)
Lesión en U	2	0	1 (50%)	1 (50%)
Masiva retraída	3	3 (100%)	1 (33%)	1 (33%)
Total	33	28 (84.84%)	26 (78.78%)	25 (75.75%)

TABLA 4: CONCORDANCIA ENTRE LOS OBSERVADORES

Observador	Concordancia	Índice kappa
1	Excelente	k: 0.930
2	Moderada	k: 0.571
3	Buena	k: 0.677

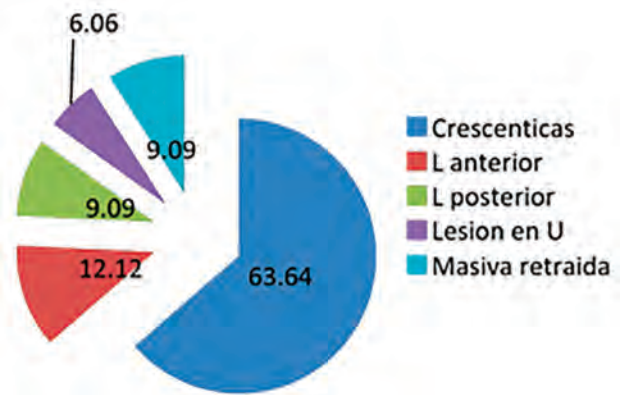


Gráfico 1: Frecuencia de los patrones de lesión.

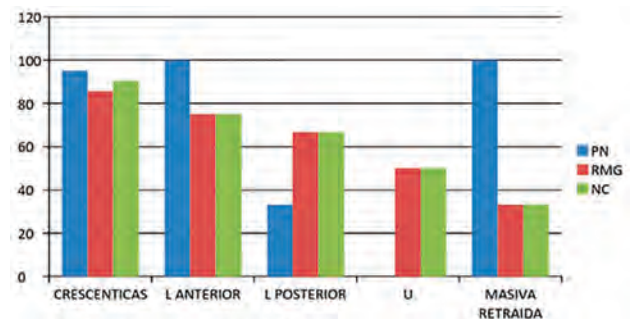


Gráfico 2: Frecuencia del patrón de lesión diagnosticada por cada observador comparado con la artroscopia.

forma de L (n=5) en la artroscopia. Los diagnósticos fueron correctos con secuencias en 2D y 3D convencional de RMN para el 75% (n=9/12) y el 83,3% (n=10/12) de las rupturas crescénticas. La precisión diagnóstica de las lesiones en U fue del 63% (n=5/8) y del 40% en las rupturas en forma de L (n=2/5) tanto en 2D como en 3D.

Peer van der Zwaal cols.³⁶ revisaron retrospectivamente las imágenes de artro-RM preoperatorias de 73 pacientes consecutivos que fueron sometidos a una reparación artroscópica de ruptura completa del manguito rotador. Se excluyeron los pacientes con desgarros parciales del manguito, artropatía por desgarrar o la artritis reumatoide. Las imágenes de RM fueron barajadas al azar y evaluadas de forma independiente por segunda vez por los mismos observadores (2 cirujanos y 2 especialistas en diagnóstico por imágenes). Se evaluó el acuerdo intraobservador y el interobservador. Éste último fue bueno en ambas rondas de observación para los cirujanos ortopédicos (kappa 0.75 para la ronda 1 y 0.73 para la ronda 2), mientras que el estudio realizado por Spencer et al³⁷ entre 10 fellows de hombro que evaluaron imágenes de RMN de 27 hombros mostró un pobre acuerdo entre observadores para la medición de las rupturas de manguito en los planos sagital y coronal, lo que demuestra la importancia de la experiencia del observador.

No existe suficiente evidencia en la bibliografía donde comparen las imágenes pre-operatorias por RMN y su correlación artroscópica para la evaluación diagnóstica del patrón de lesión.

La fortaleza de nuestro estudio es que es un trabajo prospectivo. Si bien el número de pacientes es bajo (33), se seguirá recolectando pacientes hasta lograr una muestra confiable según el cálculo del error beta.

El presente estudio presenta la limitación de que sólo se estudiaron pacientes que habían sido intervenidos de forma artroscópica, sin contar con la posibilidad de grupo comparativo de cirugía abierta y que entre los observadores no incluimos a un médico radiólogo especialista en patología osteoarticular.

CONCLUSIÓN

La RMN tiene una alta sensibilidad para diagnosticar

los diferentes patrones de lesiones del manguito rotador, con una variada concordancia interobservador dependiendo a nuestro criterio de la experiencia del observador. Su rol y entendimiento para el diagnóstico del patrón de lesión preoperatorio es indispensable para una correcta planificación quirúrgica del tipo de reconstrucción a realizar como así también de la cantidad y tipos de anclajes necesarios para dicha reconstrucción. El gold standart para el diagnóstico del patrón de la lesión según la clasificación geométrica de Burkhart 6 continúa siendo el diagnóstico artroscópico gracias a la posibilidad de evaluar las lesiones de manera dinámica mediante la movilización del tejido.

BIBLIOGRAFÍA

- Burkhart SS: Arthroscopic treatment of massive rotator cuff tears. *Clin Orthop* 2001; 390:107-118.
- Burkhart SS: Reconciling the paradox of rotator cuff repair versus debridement. A unified biomechanical rationale for the treatment of rotator cuff tears. *Arthroscopy* 1994; 10:4-19.
- Burkhart SS: Arthroscopic debridement and decompression for selected rotator cuff tears: Clinical results, pathomechanics, and patient selection based on biomechanical parameters. *Orthop Clin North Am* 1993; 24:111-123.
- Burkhart SS: Fluoroscopic comparison of kinematic patterns in massive rotator cuff tears. A suspension bridge model. *Clin Orthop* 1992; 284:144-152.
- Inman VT, Saunders JB, Abbott LC: Observations on the function of the shoulder joint. *J Bone Joint Surg* 1944; 26:1-30.
- Davidson J, Burkhart SS. The geometric classification of rotator cuff tears: a system linking tear pattern to treatment and prognosis. *Arthroscopy*;26,3, 417-24.
- Bryant L, Shnier R, Bryant C et al: A comparison of clinical estimation, ultrasonography, magnetic resonance imaging, and arthroscopy in determining the size of rotator cuff tears. *J Shoulder Elbow Surg* 2002; 11:219-224.
- Teefey SA, Rubin DA, Middleton WD et al: Detection and quantification of rotator cuff tears. Comparison of ultrasonographic, magnetic resonance imaging, and arthroscopic findings in seventy-one consecutive cases. *J Bone Joint Surg Am* 2004; 86:708-716.
- Malhi AM, Khan R: Correlation between clinical diagnosis and arthroscopic findings of the shoulder. *Postgrad Med J* 2005; 81:657-659.
- Iannotti JP, Ciccone J, Buss DD et al: Accuracy of office based ultrasonography of the shoulder for the diagnosis of rotator cuff tear. *J Bone Joint Surg Am* 2005; 87:1305-1311.
- Naqvi GA, Jadaan M, Harrington P: Accuracy of ultrasonography and magnetic resonance imaging for the detection of full thickness rotator cuff tears. *Int J Shoulder Surg* 2009; 3:94-97.
- Blanchard TK, Mackenzie R, Bearcroft PW et al: Magnetic resonance imaging of the shoulder: assessment of effectiveness. *Clin Radiol* 1997; 52:363-368
- Flannigan B, Kursunoglu-Brahme S, Snyder S, Karzel R, Del Pizzo W, Resnick D: MR arthrography of the shoulder: Comparison with conventional MR imaging. *Am J Roentgenol* 1990; 155:829-32.
- Meister K, Thesing J, Montgomery WJ, Indelicato PA, Walczak S, Fontenot W: MR arthrography of partial thickness tears of the undersurface of the rotator cuff: an arthroscopic correlation. *Skeletal Radiol* 2004; 33:136-41.
- Palmer WE, Brown JH, Rosenthal DI. Rotator cuff: evaluation with fat-suppressed MR arthrography. *Radiology* 1993; 188:683-7.
- Wnorowski DC, Levinsohn EM, Chameralain BC, McAndrew DL. Magnetic resonance imaging assessment of the rotator cuff: is it really accurate? *Arthroscopy* 1997; 13:710-9.
- Dinnes J, Loveman E, McIntyre L, et al. The effectiveness of diagnostic tests for the assessment of shoulder pain due to soft tissue disorders: a systematic review. *Health Technol Assess* 2003; 7:1-166.
- Seibold CJ, Mallissee TA, Ericson SJ, Boynton MD, Raescu WG, Timins ME. Rotator cuff: Evaluation with US and MR imaging. *Radiographics* 1999; 19:685-705.
- Miller MD, Osborne JR, Warner JP, Fu FH, eds. MRI-arthroscopy correlation atlas. Philadelphia: WB Saunders, 1997.
- Quinn SF, Sheley RC, Demlow TA, Szumowski J. Rotator cuff tendon tears: Evaluation with fat-suppressed MR imaging with arthroscopic correlation in 100 patients. *Radiology* 1995; 195:497-500.
- Adams CR, Schoolfield JD, Burkhart SS. Accuracy of preoperative magnetic resonance imaging in predicting a subscapularis tendon tear based on arthroscopy. *Arthroscopy* 2010; 26:1427-1433.
- Christopher R. Adams, M.D., Paul C. Brady, M.D., Samuel S. Koo, M.D., M.Ph. Pablo Narbona, M.D., Paolo Arrigoni, M.D., G. Joshua Karnes, and Stephen S. Burkhart, M.D.: A systematic approach for diagnosing subscapularis tendon tears with preoperative magnetic resonance imaging scans. *Arthroscopy* 2012; 28,11, 1592-1600.
- Zlatkin MB, Iannotti JP, Roberts MC, et al. Rotator cuff tears: Diagnostic performance of MR imaging. *Radiology* 1989; 172: 223-229.
- Davidson JF, M.D., Burkhart SS, M.D., Richards DP M.D., Campbell SE M.D. Use of preoperative magnetic resonance imaging to predict rotator cuff tear pattern and method of repair. *Arthroscopy* 2005;21,12, 1415-1550.
- Snyder Stephen J. *Shoulder Arthroscopy*. Second edition. Lippincott Williams & Williams. 2002 pp 22-38.
- Sugihara T, Nakagawa T, Tsuchiya M, Ishizuki M. Prediction of primary reparability of massive tears of the rotator cuff on preoperative magnetic resonance imaging. *J Shoulder Elbow Surg* 2003; 12:222-225.
- Seibold CJ, Mallissee TA, Ericson SJ, Boynton MD, Raescu WG, Timins ME. Rotator cuff: Evaluation with US and MR imaging. *Radiographics* 1999; 19:685-705.
- Hardin CW, Gilly JS. The armchair adventurer's guide to magnetic resonance imaging: Theory and clinical applications. *Oper Tech Sports Med* 1995; 3:2-13.
- Rafii M, Firooznia H, Sherman O, et al. Rotator cuff lesions: Signal patterns at MR imaging. *Radiology* 1990; 177:817-823.

30. Pfirrmann CWA, Zanetti M, Weishaupt D, Gerber C, Hodler J. Subscapularis tendon tears: detection and grading at MR arthrography. *Radiology* 1999; 213: 709-14.
31. Seigel DG, Podgor MJ, Remaley NA. Acceptable values of kappa for comparison of two groups. *Am J Epidemiol.* 1992; 135:571-578.
32. Yaron Sela, Iris Eshed, Shachar Shapira, Ariel Oran, Guy Vogel, Amir Herman and Moshe Perry (Pritsch). Rotator cuff tears: correlation between geometric tear patterns on MRI and arthroscopy and pre- and postoperative clinical findings. *Acta Radiol* 2014 Jan 20. Epub 2014 Jan 20.
33. Iannotti JP, Zlatkin MB, Esterhai JL, et al. Magnetic resonance imaging of the shoulder. Sensitivity, specificity, and predictive value. *J Bone Joint Surg Am* 1991; 73:17-29.
34. Lenza Mário, Buchbinder Rachelle, Takwoingi Yemisi, Johnston Renea V, Hanchard Nigel CA, Faloppa Flávio. Magnetic resonance imaging, magnetic resonance arthrography and ultrasonography for assessing rotator cuff tears in people with shoulder pain for whom surgery is considered (Review). *Cochrane Bone, Joint and Muscle Trauma Group* 2013, Issue 9.
35. Young Han Lee, Ah Hyun Kim, Jin-Suck Suh. Magnetic resonance visualization of surgical classification of rotator cuff tear: comparison with three-dimensional shoulder magnetic resonance arthrography at 3.0 T. *Clinical imaging* 2014. 38, 6, 763-908.
36. Peer van der Zwaal, M.D., Bregje J. W. Thomassen, M.Sc., Thijs A. J. Urlings, M.D., Theodoor P. W. de Rooy, M.D., Jan-Willem A. Swen, M.D., and Ewoud R. A. van Arkel, M.D., Ph.D. Preoperative Agreement on the Geometric Classification and 2-Dimensional Measurement of Rotator Cuff Tears Based on Magnetic Resonance Arthrography. *Arthroscopy*; 2012, 28, 10, 1329-1336.
37. Spencer EE, Dunn WR, Wright RW, et al. Interobserver agreement in the classification of rotator cuff tears using magnetic resonance imaging. *Am J Sports Med* 2008; 36:99-103.