

Reconstrucción del Ligamento Patelofemoral Medial, Descripción de Técnica Quirúrgica. Estudio Retrospectivo

Germán Alejandro Jaramillo Quiceno,¹ Diego Fernando Luna Dussán,²
Narly Viviana Gómez Rueda,³ Rubén Darío Arias Pérez⁴

¹Servicio de ortopedia de Clínica del Norte. Salud Sura. Medellín, Antioquia Colombia ²Residente en Universidad Pontificia Bolivariana, Medellín, Antioquia, Colombia ³Servicio de hospitalización del Hospital Pablo Tobón Uribe, Medellín, Antioquia, Colombia ⁴Estudiante del programa de medicina de la Corporación Universitaria Remington.

RESUMEN

Introducción: La luxación de la patela es una patología relativamente frecuente sin embargo, su manejo es controversial. En los últimos años la tendencia a realizar reconstrucciones que asemejen más la anatomía nativa, ha generado un renovado interés por las reconstrucciones del ligamento patelofemoral medial (LPFM). De las estructuras que permiten mantener la patela en adecuada posición, el LPFM es la estructura más importante y su lesión es reconocida como esencial para que se origine una luxación de patela.

Objetivo: La reconstrucción del LPFM con la técnica de doble haz fijada anatómicamente y verificada por artroscopia pretende acercarse a los parámetros actuales de reconstrucción. Este estudio busca describir los resultados del tratamiento quirúrgico con esta técnica en pacientes con luxación de patela tratados entre mayo de 2010 y mayo de 2016 mediante la aplicación de escalas funcionales establecidas en la literatura, para identificar la mejoría de los síntomas y la no recidiva un año posterior a finalizar el período de rehabilitación.

Resultados: Se intervinieron 16 rodillas en 15 pacientes (una de las pacientes con compromiso bilateral), de las cuales el 81,2% fueron de sexo femenino. El tiempo entre la primera luxación y la intervención quirúrgica fue en promedio 11,81 meses. Al año se encontraron diferencias estadísticamente significativas para las escalas funcionales Lisholm, Tegner, y Kujala y no se realizaron reintervenciones durante el seguimiento.

Conclusión: La reconstrucción del LPFM, con doble fijación en patela y fijación asistida por artroscopia, es una variación a la técnica abierta tradicional que, teniendo en cuenta parámetros anatómicos, se puede realizar de forma segura. La evolución clínica de los pacientes es satisfactoria teniendo en cuenta que las escalas funcionales medidas en estos pacientes mejoraron estadísticamente significativo con respecto a los puntajes iniciales.

Tipo de estudio: Serie de Casos, Retrospectivo

Nivel de evidencia: IV

Palabras clave: Reconstrucción Ligamento Patelofemoral Medial; Ligamento Patelofemoral Medial; Inestabilidad Patela; Luxación de Patela; Reconstrucción Patelofemoral Medial Asistida por Artroscopia

ABSTRACT

Introduction: Dislocation of the patella is a relatively frequent pathology, however, its handling is controversial. In the recent years the tendency to perform reconstructions that more closely resemble native anatomy has generated a renewed interest in reconstructions of the medial patellofemoral ligament (LPFM).^{1,2} Of the structures that maintain the patella in a suitable position, LPFM is the most important one and its lesion is recognized as essential for the origin of a patella dislocation.³

Objective: The reconstruction of the LPFM with the anatomically fixed and double-beam technique, which was verified by arthroscopy, aims to approach the current reconstruction parameters. This study looks at the results of the surgical treatment with this technique in patients with patellar dislocation treated between May 2010 and May 2016, through the application of functional scales established in the literature to identify the improvement of symptoms and non-recurrence, one year after the end of the rehabilitation period.

Results: 16 knees were involved in 15 patients (one of the patients with bilateral involvement), of whom 81.2% were female. The time between the first dislocation and the surgery had an average of 11.81 months. There were found statistically significant differences for the Lisholm, Tegner, and Kujala functional scales and there were no interventions performed during the year of follow-up.

Conclusion: The reconstruction of LPFM, with double fixation in patella and fixation assisted by arthroscopy is a variation to the traditional open technique, taking into account anatomical parameters can be performed safely. The clinical evolution of the patients is satisfactory considering that the functional scales measured in these patients improved compared to their initial scores.

Type study: Case Series, Retrospective

Level of Evidence: IV

Key words: Reconstruction Medial Patellofemoral Ligament; Medial Patellofemoral ligament; Patella Instability; Patellar Dislocation; Medial Patellofemoral Reconstruction Attended by Arthroscopy

INTRODUCCIÓN

La luxación de patela es una patología relativamente frecuente sin embargo, su manejo es controversial por múlti-

German Alejandro Jaramillo Quiceno

alejandrojillo@gmail.com

Recibido: el 6 de octubre de 2016. Aceptado: el 2 de febrero de 2017.

ples técnicas existentes. En los últimos años, la tendencia a realizar reconstrucciones anatómicas ha generado un renovado interés por las reconstrucciones del ligamento patelofemoral medial (LPFM) asociado a unos buenos resultados clínicos en seguimientos a mediano plazo.^{1,2}

La geometría troclear y la alineación adecuada son responsables de la estabilidad de la patela debido en gran

parte al incremento de la profundidad tróclea.⁴ El LPFM, el ligamento patelomeniscal medial (LMM), el retináculo medial y el retináculo lateral son los tejidos blandos restrictores a la luxación o subluxación lateral de la patela. Cuando estas estructuras son incompetentes originan una translación lateral que finalmente lleva a la luxación. De estas estructuras, el LPFM es el más importante y su lesión es reconocida como esencial para que se origine la luxación.³ Estudios en cadáveres sugieren que el LPFM es el responsable de la translación lateral de la patela en un 50 a 60%⁵ mientras que el LMM solo 24%.⁶ Dentro de la biomecánica de la rodilla, el LPFM a 20 grados de flexión de rodilla se encuentra tenso y cuando está en extensión permanece laxo para un adecuado desplazamiento y estabilidad de la patela en su recorrido. Es esencial reconocerlo para evitar un mal posicionamiento de los injertos durante la técnica quirúrgica.

Múltiples procedimientos se han descrito para la corrección de la inestabilidad patelar, en relación a la diversidad de factores etiológicos. Los primeros reportes datan de 1915.⁷ Los procedimientos descritos incluyen osteotomías, trocleoplastia,⁸ depresión del surco troclear y cirugías en el lado medial para compensar la pérdida de la función del LPFM. Estas últimas combinan procedimientos de realineamiento distal,⁹ proximal y liberación del retináculo lateral¹⁰ además de la reparación, plicatura o reconstrucción de las estructuras mediales.¹¹ La reconstrucción del LPFM se ha descrito con semitendinoso,¹² grácilis, cuádriceps¹³ e incluso con injertos sintéticos.¹⁴ No se ha demostrado superioridad de alguna de estas técnicas. Sin embargo, hoy en día se prefieren las técnicas anatómicas, es así como la reconstrucción del LPFM con la técnica de doble haz fijada anatómicamente y verificada por artroscopia cumple con las características mencionadas. En la literatura se encuentran buenos resultados con la reconstrucción del LPFM. Nomura, Drez y Steiner reportan una satisfacción del 90% y 96% para buenos y excelentes resultados respectivamente, con pocos episodios de relajación y bajas complicaciones.¹⁵

Las indicaciones actuales para la reconstrucción del LPFM son pacientes con luxaciones de patela que no responden a manejo conservador; que presenten alteraciones en la distancia entre surco troclear y la tuberosidad tibial (TT-TG); pacientes con displasia del surco patelofemoral no relevante, sin genu valgo patológico; con función adecuada del vasto medial oblicuo y sin presentar mal alineamiento óseo en el plano rotacional.

El objetivo del estudio es describir los resultados del tratamiento quirúrgico con la técnica de doble haz y fijación guiada por artroscopia del LPFM en pacientes con luxación de patela, mediante la aplicación de escalas funcionales para identificar la mejoría de los síntomas y la no

recidiva, posterior al año de finalizar el período de rehabilitación.

MATERIAL Y MÉTODOS

Se incluyeron pacientes con luxación de patela sin mejoría, con tratamiento conservador y que fueron tratados con reconstrucción de LPFM con una reconstrucción anatómica y ayudados por artroscopia entre mayo de 2010 y mayo 2016 en las Clínicas Saludcoop y del Norte. El trabajo fue aprobado por el comité de ética de investigación en salud de la Universidad Pontificia Bolivariana el día 30 de enero de 2017 en el acta N°1.

Se revisaron las historias clínicas de todos los casos identificados y se extrajeron los datos de las variables demográficas (género, edad, lateralidad) y clínicas (distancia TT-TG, abordaje quirúrgico, escalas funcionales Lisholm, Tegner, y Kujala y previo y posterior al procedimiento, tiempo transcurrido entre la primera luxación y cirugía, tiempo entre la cirugía y evaluación posterior a un año de la rehabilitación, complicaciones como recidiva, inestabilidad, dolor). Se consideró hiperlaxo si clínicamente presenta más de tres de las características que componen el test de Beighton. Para la medición de la distancia TT-TG a todos los pacientes se les tomó proyecciones básicas de rodilla: Antero posterior con apoyo, lateral con 30 grados de flexión y axiales de patela a 30°, además de Tomografía dinámica de patela en 0, 20, 40, 60 grados de flexión. Esta última medición representa el ángulo Q clínico y es medido en milímetros entre la parte más profunda del Surco troclear y la más prominente de la tuberosidad tibial.

Anatomía y técnica quirúrgica

El LPFM se inserta en la región medial del fémur distal, presenta una porción transversal con su origen a nivel femoral, entre el epicóndilo medial y el tubérculo del aductor, y una decusación oblicua a 30 mm proximal del borde superior del LCM superficial. La inserción del LPFM tiene un ancho entre 6-15 mm (promedio 10 mm) en la zona de inserción femoral (“punto de Nomura”)^{16,17} y en algunos casos puede extenderse proximalmente en el tendón aductor o distalmente en el epicóndilo medial. Ambos componentes (transversal y oblicuo) combinados y unidos al vasto medial oblicuo se insertan firmemente en el borde ventral superomedial de la patela, adyacente a la superficie articular de la patela. La base de implantación en la patela es amplia ocupando los dos tercios superiores de la misma. El ancho medio del LPFM es de 35 mm (rango, 10-62 mm), el espesor es de 0.44 ± 0.19 mm en el punto medio y el largo desde su inserción patelar hasta la inserción femoral es de 60 mm (rango, 50-75 mm)

Es importante recordar que el LPFM es un encarrilador

de la patela en los primeros 20 grados de flexión de la rodilla estando tenso en extensión y laxo en flexión para evitar un mal posicionamiento de los injertos.

En la técnica quirúrgica el paciente se pone en decúbito supino, con torniquete en muslo. Se aborda la cara antero-medial de la rodilla para identificar los isquiotibiales mediante una incisión de 20 mm en piel. Se disecciona y extrae el tendón del semitendinoso y se prepara en cada lado mediante puntos de Krakow, se dejan las hebras de la sutura.

Una incisión de 15 mm es efectuada sobre el borde medial de la patela, disecando los tejidos, se realiza una incisión vertical entre el ecuador de la patela y la región proximal del tercio superior de esta. Se disecciona hasta la capa número dos y se tiene mucha precaución de no comunicar este abordaje con la articulación. Se localiza el ecuador de la patela y se pone un anclaje de titanio de 3.2 mm, posteriormente se aplica otro anclaje en el tercio superior del borde medial de la patela. La preferencia por los anclajes se debe a que no presentan riesgo de fractura de patela como los tornillos además de la posibilidad de aplicar los tejidos mediales luego de hacer la fijación del injerto.

Para la fijación femoral, se utiliza intensificador de imágenes para ubicar el punto preciso de inserción del LPFM. Para ubicarlo es importante poner la rodilla en una adecuada proyección lateral. Para elegir el sitio de inserción se trazan unas líneas: una línea que sigue la cortical posterior y además, se ubican dos líneas perpendiculares a esta última: una que pasa por el punto más posterior de la línea de Blumensaat y la otra por el punto de unión del cóndilo interno y la cortical posterior¹⁸ (Figura.1). Se pone un pin guía y se valora la isometría de este sitio. Con las hebras de los anclajes se envuelven en el pin femoral y se debe verificar que estén laxos en flexión (Figura. 2) y tensos en extensión (Figura. 3), en caso que esto no ocurra se moviliza el pin guía posterior al epicóndilo medial. No debe colocarse cerca de la patela ya que puede sobre tensar el injerto.

Luego de establecer los puntos de fijación, se procede a realizar un túnel transfixiante femoral, el injerto de semitendinoso se dobla, ambos haces quedan de igual longitud, se fija primero en la patela, en el anclaje central se fija el semitendinoso en toda la mitad de su longitud, a través de agujas, se transfixia y fija, posteriormente se fija en el anclaje superior. Se hace una incisión de 12 milímetros en el sitio de inserción femoral y mediante una pinza Kelly, se pasan los haces libres del injerto a través de la capa dos, luego los haces se pasan a través del túnel femoral.

Posteriormente se realiza la artroscopia rápida a la articulación, valoramos medial, lateral y procedemos al manejo de lesiones asociadas siendo bastante conservadores en el manejo de las lesiones condrales de la patela. Procedemos a hacer un portal supero lateral a la patela, se pasa una aguja lo más superior posible, intrarticular y luego, ha-

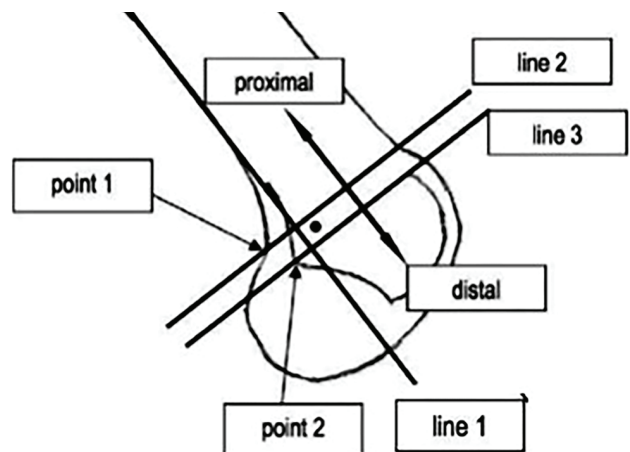


Figura 1: Se dibujan dos líneas perpendiculares a la línea 1 que intersectan el punto de contacto del cóndilo medial y la corteza posterior del fémur (punto 1, línea 2) y que intersectan el punto más posterior de la línea de Blumensaat (punto 2, línea 3). Para determinar la posición vertical, se mide la distancia entre la línea 2 y el centro de la bola guía, así como la distancia entre la línea 2 y la línea 3. Figura tomada de Radiographic Landmarks for Femoral Tunnel Placement in Medial Patellofemoral Ligament reconstruction. Philip B. Schöttle, Arno Schmeling, Nikolaus Rosenstiel and Andreas Weiler. 2007, Am. J. Sports Med., Vol. 35, pág. 801.

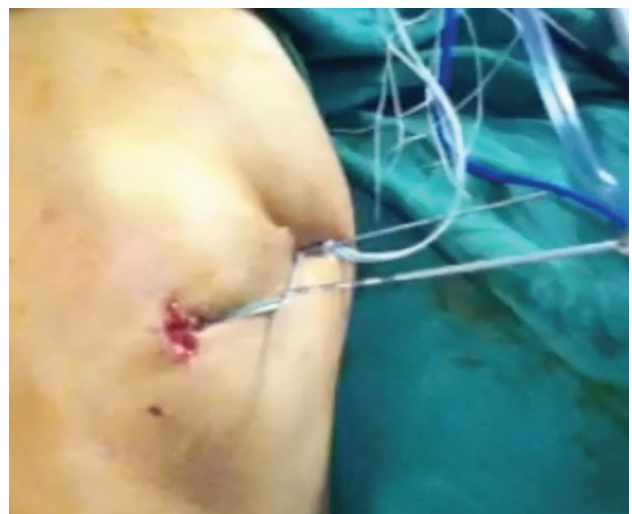

Figura 2: Prueba con el pin laxo en flexión.

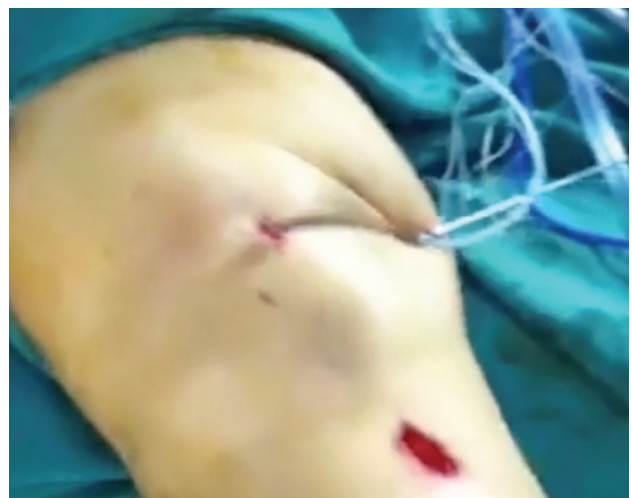

Figura 3: Prueba con el pin tenso en extensión.

ceamos visualización de la articulación patelofemoral, valorando el recorrido patelofemoral y fijando mediante un tornillo biodegradable el lado femoral. Nuestra fijación es dinámica asegurando la patela donde observemos que tenga la mejor reducción posible, previniendo además la sobretensión del ligamento. Fijamos en 30 grados de flexión. (Figura 4, 5 y 6).

Se analizaron los datos con el software SPSS v21 y se emplearon las herramientas de estadística descriptiva según la naturaleza de las variables. Las variables categóricas se expresaron en números absolutos y relativos, y a las variables cuantitativas continuas se les verificó el supuesto de normalidad con la prueba Kolmogorov Smirnov. Las variables cuantitativas continuas, que presentaron distri-

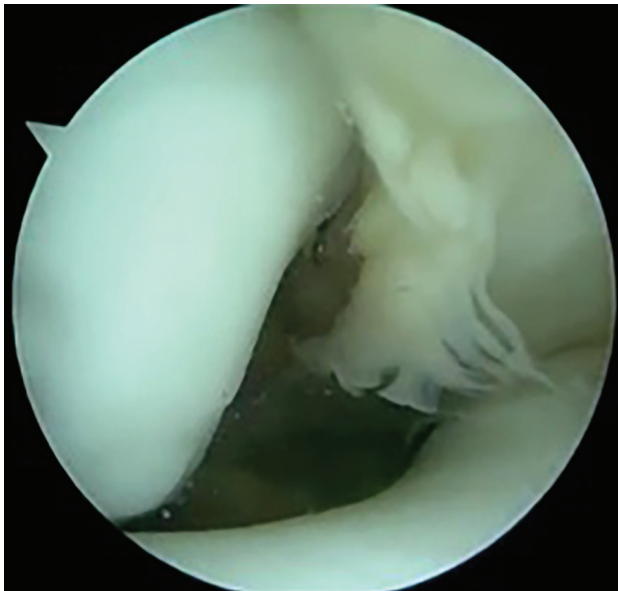


Figura 4: Se observa patela subluxada.




Figura 5: Se observa patela reducida después de fijación.

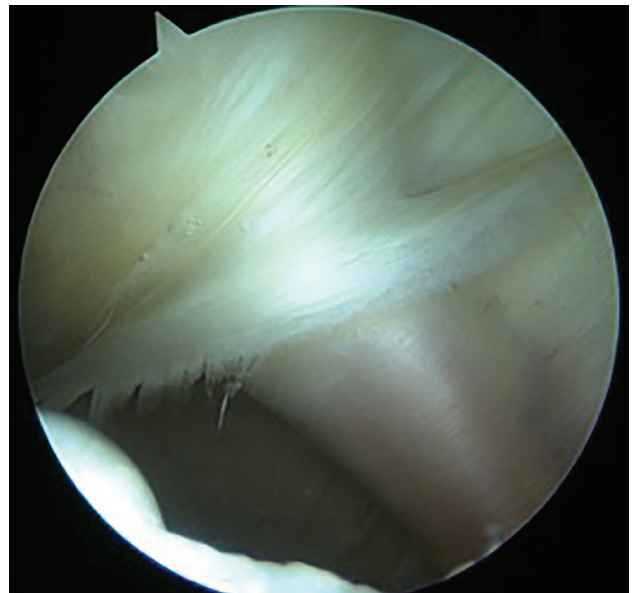


Figura 6: Visión artroscópica del LPM reconstruido.

bución normal, se expresaron con media (x) y desviación estándar (DS). Las que no cumplieron con el supuesto de normalidad y las discretas se expresaron con mediana (Me) y rango intercuartílico (RIQ). Se empleó estadística inferencial para comparar las variables antes y después del procedimiento con un alfa de 0.05. Para las variables cuantitativas de muestras relacionadas, se utilizó la prueba t de Student si la diferencia cumplió el supuesto de normalidad, y la prueba de Wilcoxon, si no cumplió el supuesto.

RESULTADOS

Se siguieron 15 pacientes, en quienes se realizaron 16 reconstrucciones LPM. La reconstrucción se realizó con la misma técnica, usando injerto de semitendinoso. 14 de los pacientes fueron de cirugía primaria, y una paciente tuvo antecedente de artroscopia con liberación lateral. 4 pacientes presentaron patela alta, medidos con el índice radiológico de Caton Deschamps, el índice mayor fue de 1.5. Las características basales se encuentran descritas en la tabla I.

Nueve pacientes (siete mujeres y dos hombres) presentaron hiperlaxitud, medido esto con el test de Beighton.¹⁹ Se encontraron cuatro pacientes con rodillas valgus, hallazgo que cuando se consideró relevante se tomaron radiografías panorámicas para medir el eje. El mayor valgo encontrado intervenido para la reconstrucción del LPM fue de siete grados, siendo los 10 grados el punto de corte para indicar una cirugía de realineación del eje.

Las escalas funcionales medidas antes y después del procedimiento quirúrgico se encuentran en la tabla II y en todas estas se encontraron diferencias estadísticamente significativas al comparar el estado posterior de las cirugías

con respecto al basal. (Tabla II).

Posterior a la cirugía dos pacientes, tres rodillas (18,7%) presentaron como complicación dolor y un paciente, con reconstrucción bilateral, continuó con sensación de inestabilidad posterior al procedimiento (12,5%). Ningún paciente requirió reintervención en el año de seguimiento. La paciente con intervención bilateral de sus rodillas tenía artrosis patelofemoral.

DISCUSIÓN

La reconstrucción del LPFM con la técnica de doble haz fijada anatómicamente y verificada por artroscopia pretende acercarse a los parámetros actuales de reconstrucción, los cuales buscan una técnica que se asemeja cada día más a la anatomía nativa, mostrando resultados funcionales en los pacientes de buenos a excelentes, con una morbilidad bastante menor a la realización de una técnica abierta; la sensibilización actual de la importancia del LPFM y su biomecánica dejan una luz muy importante en el manejo de la inestabilidad patelofemoral. Múltiples técnicas y tipos de injertos se utilizan en la actualidad, dentro de ellas el autoinjerto de semitendinoso ha sido utilizado en otros estudios como lo reporta Ellera Gomes et al.²⁰ con buenos resultados sin embargo, no informan la tasa de relajaciones y no asocian la búsqueda del sitio anatómico de forma artroscópica lo cual favorece la búsqueda del sitio anatómico para su inserción. Schöttle et al.²¹ utiliza los anclajes y el injerto autólogo de semitendinoso con buenos resultados encontrando escalas de Kujala de 85,7

con una luxación postoperatoria y tres signos de aprehensión, al igual que Ahmad et al.²² que buscaba imitar la función fisiológica del LPFM sin embargo, él utiliza túneles en la patela encontrando escalas funcionales de Tegner (3.6 a 5.6 al final De estudio), Kujala (de 50 a 89 al final del estudio), y Lysholm (50 a 89 al final del estudio), pero no identificaban ni verificaban la posición de la patela con artroscopia.

Aunque varios estudios como el de Nomura e Inoue²³ realizan la liberación de las estructuras laterales, dentro del mismo se encontró que, a pesar de que este procedimiento no se realizó, se obtuvieron resultados satisfactorios con una funcionalidad medida en las escalas de Lisholm, Tegner y Kujala con tendencia a la mejoría en la mayoría de los casos, y en los que no se obtuvieron resultados satisfactorios, aunque mejoraron en las escalas funcionales, el dolor y la sensación de inestabilidad se encontraron presentes en conjunto con cuadros artrósicos avanzados. Otros estudios refieren los procedimientos complementarios como parte del éxito que se ha tenido con las técnicas de reconstrucción del LPFM sin embargo, este estudio no ha utilizado otro tipo de procedimiento para el tratamiento de los pacientes estudiados. En el estudio, al valorar los resultados, la altura patelar no pareciera tener un rol relevante en los resultados clínicos encontrados.

Steiner et al.²⁴ en su estudio ya había mostrado que la sola reconstrucción del LPFM puede tener buenos resultados en el tratamiento de la inestabilidad patelofemoral incluso con displasia troclear. No se realiza otro tipo de reconstrucción ya que es el procedimiento menos mórbido para el paciente.

Dentro de las dificultades presentadas en el estudio, se encuentra el tamaño de la muestra la cual, a pesar de tratar de recolectar los datos de los últimos 6 años, es pequeña en el estudio; sin embargo, la muestra se asemeja bastante a lo encontrado en la literatura mundial siendo la pequeña muestra un problema general que podría beneficiar la realización de estudios multicéntricos posteriores para tratar de encontrar mayor tamaño de muestra y evitar de esta manera los sesgos de selección e información.

El otro problema identificado es la variabilidad del seguimiento que podría no detectar algunas complicaciones o desenlaces.

Los resultados se vieron afectados por los pacientes más crónicos y sintomáticos, quienes presentaban artrosis relevante al momento de la cirugía pero en estos pacientes mejoraron sus escalas funcionales.

La mayor fortaleza del estudio es la técnica empleada para asemejar las inserciones anatómicas del LPFM. Por artroscopia se identifica la mejor posición de la patela para que se fije de esta manera. Es una técnica que implica baja morbilidad para los pacientes encontrando en las escalas

TABLA I. CARACTERÍSTICAS BASALES

	n=16
Edad, media (DS)	27,5 (7,5)
Sexo femenino, n (%)	13 (81,2)
Lateralidad, n (%)	
Derecha	5 (31,2)
Izquierda	11 (68,7)
Tiempo entre primera luxación y cirugía (meses), media (DS)	11,81 (8,34)
Caton Deschamps, n(%)	
0.8 a 1,2	12 (75)
>1,2	4 (25)
TT-TG, media (DS)	15,93 (1,73)

TABLA II. ESCALAS ANTES Y DESPUÉS DEL PROCEDIMIENTO

Escala, x (DS)	Previo	Posterior	p*
Lisholm	48,18 (13,03)	83,56 (16,79)	0,000
Tegner	3,12 (1,74)	7,1 (1,93)	0,000
Kujala	49,31 (13,01)	79,62 (19,69)	0,000

* Prueba T student para muestras relacionadas

funcionales buenos resultados.

CONCLUSIÓN

La reconstrucción del LPFM, con doble fijación en patele y fijación asistida por artroscopía es una variación a la técnica abierta tradicional que tiene en cuenta parámetros anatómicos y además, se puede realizar de forma segura.

La evolución clínica de los pacientes es satisfactoria teniendo en cuenta que las escalas funcionales medidas en

estos mejoraron desde sus puntajes iniciales.

La técnica anatómica de reconstrucción del LPFM es segura, ya que el cirujano tiene posibilidad de fijar el injerto en una posición más certera, con una reducción más funcional comparada con las técnicas tradicionales.

Con esta técnica el número de complicaciones es bajo y los resultados funcionales de los pacientes son excelentes cuando se realiza esta reconstrucción en la ausencia de artrosis.

BIBLIOGRAFÍA

- Drez D, Edwards T, Williams C. Results of medial patellofemoral ligament reconstruction in the treatment of patellar dislocation. 2001, *Arthroscopy*, Vol. 17, pp. 298-306.
- Nomura E, Horiuchi Y, Kihara M. Medial patellofemoral ligament restraint in lateral patellar translation and reconstruction. 2000, *Knee*. Vol. 7, pp. 121-127.
- Davis DK, Fithian DC. Techniques of medial retinacular repair and reconstruction. 2002, *Clin Orthop Relat Res*. Vol. 402, pp. 38-52.
- Albert Tom, MD and John P. Fulkerson, MD. Restoration of Native Medial Patellofemoral Ligament Support After Patella Dislocation. 2, Junio de 2007, *Sports Med Arthrosc Rev*. Vol. 15.
- Conlan T, Garth WP, Lemons J. Evaluation of the medial soft tissue restraints of the extensor mechanism of the knee. 1993, *J Bone Joint Surg Am*. 1993;75-A:682-693., Vols. 75-A, pp. 682-693.
- Panagiotopoulos E, Strzleczyk P, Herrmann M, et al. Cadaveric study on static medial patellar stabilizers: the dynamizing role of the vastus medialis obliquus on medial patellofemoral ligament. 2006, *Knee*. Vol. 14, pp. 7-12.
- Constantinus F. M. Buckens, MD, and Danie" 1 B. F. Saris. Reconstruction of the Medial Patellofemoral Ligament for Treatment of Patellofemoral Instability. *The American Journal of Sports Medicine*, Vol. 38, pp. 181-188.
- Schottle PB, Sandro FF, Pfirmann C, et al. Trochleaplasty for patellar instability due to trochlear dysplasia: a minimum of 2-year clinical and radiological follow-up of 19 knees. 2005, *Acta Orthopaedica*. Vol. 76, pp. 693-698.
- JP. Fulkerson. Patellofemoral pain disorders: evaluation and management. 1994, *J Am Acad Orthop Surg*. Vol. 2, pp. 124-132.
- Dandy DJ, Griffiths D. Lateral release for recurrent dislocation of the patella. 1989, *J Bone Joint Surg Br*. Vol. 71, pp. 121-125.
- Satterfield WH, Johnson DL. Arthroscopic patellar "bankart" repair after acute dislocation. 2005, *Arthroscopy*. Vol. 21, pp. 627. e1-627. e5.
- Chock EJ, Burks RT. Medial patellofemoral ligament reconstruction using a hamstring graft. 2001, *Oper Tech Orthop Surg*. Vol. 9, pp. 169-175.
- Burks RT, Luker MG. Medial patellofemoral ligament reconstruction. 1997, *Tech Orthop*. Vol. 12, págs. 185-191.
- Nomura E, Inoue M, Sujiura H. Ultrastructural study of the extra-articular Leeds Keio ligament prosthesis. 2005, *J Clin Pathol*. Vol. 58, pp. 665-666.
- Saris. Constantinus F.M Bockens and Daniel B. F. 1, Reconstruction of the Medial Patellofemoral Ligament for Treatment of Patellofemoral Instability A Systematic Review. Enero de 2010, *Am J Sports Med*, Vol. 38, pp. 181-188.
- JL. Baldwin. The anatomy of the medial patellofemoral ligament. 12, Diciembre de 2009, *Am J Sports Med*. Vol. 37, pp. 2355-61.
- Nomura E, Inoue M, Osada N. Anatomical analysis of the medial patellofemoral ligament of the knee, especially the femoral attachment. 7, Octubre de 2005, *Knee Surg Sports Traumatol Arthrosc*. Vol. 13, pp. 510-515.
- Philip B. Schöttle, Arno Schmeling, Nikolaus Rosenstiel and Andreas Weiler. Radiographic Landmarks for Femoral Tunnel Placement in Medial Patellofemoral Ligament reconstruction. 2007, *Am. J. Sports Med.*, Vol. 35, pp. 801.
- C. Carter, J. Wilkinson. Persistent joint laxity and congenital dislocation of the hip. 1964, *J Bone Joint Surg*, Vol. 46, pp. 40-45.
- Ellera Gomes JL, Stigler Marczyk LR, Cesar de Cesar P, Jungblut CF. Medial patellofemoral ligament reconstruction with semitendinosus autograft for chronic patellar instability: a follow-up study. 2, 2004, *Arthroscopy*. Vol. 20, pp. 147-151.
- Schöttle PB, Fucentese SF, Romero J. Clinical and radiological outcome of medial patellofemoral ligament reconstruction with a semitendinosus autograft for patella instability. 7, 2005, *Knee Surg Sports Traumatol Arthrosc*. Vol. 13, pp. 516-521.
- Ahmad CS, Brown GD, Stein BS. The docking technique for medial patellofemoral ligament reconstruction: surgical technique and clinical outcome. 10, 2009, *Am J Sports Med*. Vol. 37, pp. 2021-2027.
- Nomura E, Inoue M. Hybrid medial patellofemoral ligament reconstruction using the semitendinosus tendon for recurrent patellar dislocation: minimum 3 years' follow-up. 7, 2006, *Arthroscopy*. Vol. 22, pp. 787-793.
- Steiner TM, Torga-Spak R, Teitge RA. Medial patellofemoral ligament reconstruction in patients with lateral patellar instability and trochlear dysplasia. 8, 2006, *Am J Sports Med*, Vol. 34, pp. 1254-1261.