

Reparación Endoscópica del Ligamento Lateral a Través de Dos Portales en Inestabilidad Crónica del Tobillo

Jorge Pablo Batista,¹ Jorge Javier del Vecchio,² Luciano Patthauer,¹ Rodrigo Maestu,³ Manuel Ocampo¹

1- Centro Artroscópico Jorge Batista, Buenos Aires, Argentina.

2- Fundación Favaloro, Buenos Aires, Argentina.

3- Centro de Tratamiento de Enfermedades Articulares (CETEA).

RESUMEN

Objetivos: La lesión del complejo ligamentario lateral del tobillo es una de las lesiones más frecuentes relacionada al deporte. Generalmente, la lesión del ligamento lateral evoluciona favorablemente con el tratamiento médico y kinésico, sin embargo, la inestabilidad lateral crónica se desarrolla como secuela en casi el 30% de los pacientes.

Numerosas técnicas de cirugía abierta y artroscópica han sido descritas para tratar esta patología.

Materiales y Métodos: Se trataron 22 pacientes; 18 varones y 4 mujeres, edad 17 a 42 años (media 28 años). Todos los pacientes presentaban una historia de inestabilidad funcional con más de tres esguinces de tobillo en los últimos dos años. Se realizó una artroscopia anterior del tobillo e todos los pacientes con el fin de tratar la enfermedad asociada y posteriormente se realizó una reparación "todo adentro" del ligamento lateral a través de dos portales (anteromedial y anterolateral) utilizando una sutura de anclaje sin nudos.

Resultados: Las evaluaciones de los resultados clínicos se realizaron con un seguimiento promedio de 25 meses (R: 17-31).

Los resultados globales se objetivaron por medio del score de la Asociación Americana de Pie y Tobillo (AOFAS). La puntuación AOFAS mejoró de 63 puntos (rango 52-77) antes de la operación a 90 puntos (rango 73-100) al final del follow up.

Ningún caso de recurrencia de la inestabilidad del tobillo se encontró en los casos presentados.

Conclusion: Numerosos procedimientos quirúrgicos han sido descritos en los últimos 50 años con el fin de tratar la inestabilidad crónica del tobillo. La reconstrucción "todo adentro" del ligamento lateral presenta menor morbilidad local que los procedimientos abiertos con muy pocas complicaciones. Se trata de una técnica reproducible, con una alta tasa de éxito clínico, y relativamente rápido retorno a las actividades deportivas o laborales. Un alto conocimiento de la anatomía artroscópica y una vasta experiencia del cirujano artroscopista resultas ser esencial para evitar lesiones no deseadas.

Tipo de trabajo: Serie de Casos

Nivel de evidencia: IV

Palabras clave: Tobillo; Inestabilidad Crónica; Artroscopia; Reconstrucción

ABSTRACT

Objectives: One of the most frequent lesions related to the sports activity is the ankle lateral ligament complex lesion. Generally, this lesion resolves favorably with medical and kinesiologic treatment; however, chronic lateral instability develops as a sequela in nearly 30% of patients. Several open and arthroscopic surgery techniques have been described to treat this pathology.

Materials and methods: Twenty-two patients were treated, 18 males and four females, aged between 17 to 42 years (mean age 28). All patients presented a history of functional instability with over three ankle sprains in the last two years. An anterior arthroscopy of the ankle was performed in all patients with the aim to treat the associated lesions, and following that, an "all-inside" repair of the lateral ligament was also performed through two portals (anteromedial and anterolateral) using a knotless suture anchor.

Results: Assessment of clinical results was carried out with an average follow-up of 25 months (Range: 17-31).

Global results were established by means of the AOFAS score (The Ankle and Foot American Association). The AOFAS score improved from 63 points before surgery (range 52-77) to 90 points (range 73-100) at the end of follow-up.

No case of recurrence of ankle instability was found in the cases presented.

Conclusion: Numerous surgical procedures have been described in the last 50 years with the aim to treat chronic ankle instability. The "all-in" reconstruction of the lateral ligament presents less local morbidity than open surgery procedures and fewer complications. This is a reproducible technique, with a high rate of clinical success and with a relatively fast return to sports or work activities. Both, thorough knowledge of arthroscopic anatomy, and extensive experience of the arthroscopic surgeon are essential to avoid undesired lesions.

Type of study: Case Series

Level of evidence: IV

Key words: Ankle; Chronic Instability; Arthroscopy; Reconstruction

INTRODUCCIÓN

La lesión ligamentaria del complejo lateral del tobillo es una de las lesiones más frecuentes relacionadas con el deporte, llegando a cifras del 45% en jugadores de basquetbol y de hasta un 31% en jugadores de fútbol según distintas publicaciones.^{1,2}

Jorge Pablo Batista

jbatista20@hotmail.com

Conflicto de intereses: Los autores no reportan potencial conflicto de intereses.

Una adecuada rehabilitación con fortalecimiento de los músculos peroneos, entrenamiento propioceptivo y ejercicios que recuperen el rango de movilidad completa del tobillo resulta suficiente para aliviar los síntomas y retornar a la actividad deportiva en la mayoría de los casos, sin embargo, algunos pacientes requieren algún tipo de procedimiento quirúrgico para restablecer la estabilidad mecánica o funcional puesto que esta inestabilidad lateral crónica se desarrolla como secuela en casi el 30% de los pacientes.

El dolor y/o la inestabilidad asociada a menudo limitan a los pacientes para participar en actividades deportivas.

Los síntomas típicos incluyen dolor durante o después de la actividad, hinchazón recurrente, sensación de inestabilidad y debilidad.

Se denomina inestabilidad crónica del tobillo (ICT) a esguinces de tobillo que continúan con episodios reiterados de inestabilidad residual y síntomas dolorosos persistentes luego de la lesión inicial.^{3,4}

Resulta difícil definir el término “inestabilidad de tobillo” debido a que los pacientes pueden presentar inestabilidad mecánica o inestabilidad funcional del tobillo.⁵⁻⁷

Hay, sin embargo, numerosas insuficiencias que conducen a cada tipo de inestabilidad.

Insuficiencias mecánicas incluyen la laxitud patológica (diferentes tipos de ruptura del complejo ligamentario), artrocinemática deteriorada y la patología sinovial y degenerativa.⁸

Insuficiencias funcionales incluyen la propiocepción alterada, control neuromuscular alterado, déficit de fuerza, y el control postural disminuido.⁶

A pesar de que la inestabilidad mecánica y funcional puede ocurrir en forma aislada, diversos investigadores han demostrado que la combinación de ambas probablemente contribuya a la aparición de ICT.⁶⁻⁸

Numerosas técnicas quirúrgicas han sido descriptas para el tratamiento de la inestabilidad crónica lateral del tobillo. Se pueden dividir en procedimientos de reconstrucción anatómicos y no anatómicos. La artroscopia es una alternativa para el tratamiento de estos pacientes, pero cabe mencionar que durante años, en pacientes con ICT, éste procedimiento sólo fue utilizado con fines diagnósticos y con el propósito de tratar lesiones intra-articulares asociadas.

Históricamente, la estabilización se realizó con procedimientos quirúrgicos abiertos porque la artroscopia anterior de tobillo estándar proporcionaba sólo la visualización parcial del ligamento talofibular anterior desde una visión superior y las inserciones del ligamento calcaneofibular no podían ser vistas en absoluto.^{3,9}

Numerosas publicaciones han sido presentadas en los últimos cincuenta años describiendo procedimientos abiertos con buenos resultados, sin embargo, hay un creciente interés en la aplicación de la artroscopia para estabilizar la articulación del tobillo.^{14,10}

El dolor puede ser ocasionado por lesiones osteocondrales, síndromes friccionales óseos o de partes blandas y por otras patologías que deben ser diagnosticadas y tratadas durante la reparación ligamentaria.¹³

La técnica de reparación anatómica del ligamento lateral enteramente artroscópica para la inestabilidad crónica del tobillo no requiere la creación de un tercer portal accesorio y es realizada a través de los dos portales clásicos anteromedial y anterolateral descriptos por van Dijk.¹⁵

Describimos en éste trabajo un procedimiento artroscópico “todo adentro”, seguro y reproducible en una serie de pacientes con inestabilidad funcional crónica de tobillo leve y moderada con el propósito de reparar el ligamento talofibular anterior (LTFA) o realizar una técnica de aumentación en caso de ruptura de uno de sus fascículos, manteniendo todas las ventajas de un abordaje artroscópico.

MATERIALES Y MÉTODOS

En este estudio 22 pacientes (18 hombres y 4 mujeres) fueron evaluados prospectivamente entre los meses de febrero 2012 y enero 2014. La edad promedio fue de 28 años, con un rango etario de 17 a 42 años.

El seguimiento clínico promedio fue de 25 meses (R: 17-31).

Todos los pacientes practicaban diferentes tipos de deportes y tenían una historia de más de tres esguinces de tobillo en los últimos 2 años presentando inestabilidad funcional en todos los casos.

Se utilizó Resonancia Magnética (RM) en todos los pacientes a fin de determinar si existía patología intra-articular asociada y evaluar la integridad de los ligamentos laterales del tobillo.

En primer lugar se efectuó el procedimiento artroscópico en todos los pacientes con el propósito de resolver la patología asociada de tobillo y luego realizamos el procedimiento “todo adentro” a través de dos portales (anteromedial y anterolateral) utilizando anclajes sin nudo.

El autor principal realizó todos los procedimientos quirúrgicos (JPB).

Los resultados fueron evaluados con el score del American Orthopaedic Foot and Ankle (AOFAS). Las evaluaciones de los resultados clínicos se realizaron con un seguimiento promedio de 25 meses (R: 17-31).

TÉCNICA QUIRÚRGICA

El paciente se coloca en posición supina, con la rodilla y cadera extendida con el tobillo en la punta de la mesa para permitir el movimiento de flexo-extensión durante la cirugía.

Sólo se necesitan dos portales artroscópicos: los clásicos portal anteromedial y anterolateral descriptos por el Prof. v Dijk ligeramente lateralizados¹⁵ (fig. 1).

Identificamos y marcamos los puntos de referencia en la línea articular anterior, que se palpa fácilmente moviendo la articulación a través de flexión plantar a dorsal; el tendón tibial anterior (que se desplaza a lateral en flexión dorsal); el tendón peroneo tercero que está presente en 90% de los casos; el maléolo lateral; y el nervio pe-

roneo superficial.¹⁶⁻¹⁸ Las maniobras en el examen físico para identificar el nervio se realizan de forma sistemática, el nervio se mueve con el movimiento del tobillo, y su curso subcutáneo se hace evidente con la inversión del tobillo y flexión plantar del cuarto dedo del pie.^{19,20}

No se utilizó la distracción del tobillo durante este procedimiento artroscópico rutinariamente.

Se introduce el artroscopio de 4 mm y de 30° a través del portal anteromedial inmediatamente medial al tendón del tibial anterior. El tobillo se coloca en flexión dorsal máxima con el objetivo de alejar las estructuras neurovasculares anteriores de la zona de trabajo, aumentar el espacio articular y proteger el domo astragalino de posibles lesiones iatrogénicas al introducir el elemento roma (trócar). Posteriormente debe efectuarse disección roma de la gotera lateral siendo ésta maniobra fundamental para obtener una visión óptima de la misma (fig. 2).

En esta posición, el portal anterolateral es hecho por transluminación ligeramente unos 5 mm lateralizados al portal anterolateral realizado en la artroscopía clásica anterior de tobillo.

Debe reconocerse el nervio peroneo superficial recordando su trayecto subcutáneo.

Exploramos la articulación tibio-astrágalina anterior e identificamos y eliminamos los procesos sinoviales, exostosis u osteofitos talar o tibiales (fig. 3).

La disección con shaver comienza en el sector lateral con debridamiento y visualización del ligamento tibiofibular anteroinferior (LTFAI) que no es más que el fascículo distal de la sindesmosis.

Debemos identificar y definir si el ligamento talofibular anterior presenta una lesión parcial o completa y si el ligamento calcaneofibular (CFL) se encuentra lesionado (fig. 4).

Se efectúa debridamiento del footprint del ligamento talofibular anterior aproximadamente a 1 cm del tip del maléolo peróneo con shaver o cureta introducido a través del portal anterolateral^{3,10,19,38} (fig. 5).

Una pinza pasadora de suturas (First Pass-Parcus), una sutura no absorbible 2:0 o 0 HIFI (ConMed Linvatec FL), y un anclaje sin nudos 4,5 mm (Poplock 4,5 mm, ConMed Linvatec, FL) o Peek Parcus 4,5 mm fueron utilizados para la reparación ligamentaria (fig. 6).

Realizamos el orificio en el footprint a 1 cm del tip del peroné con el iniciador del anclaje por impactación. La mecha es dirigida de anterior a posterior, y paralelo al plano plantar y al plano de la gotera lateral (fig. 7).

El pasador de sutura (First Pass-Parcus) se introduce a través del portal anterolateral, y bajo visualización artroscópica directa, el LTFA remanente o el retináculo superior es penetrado de lateral a medial.

La sutura es retirada con la misma pinza pasa suturas a

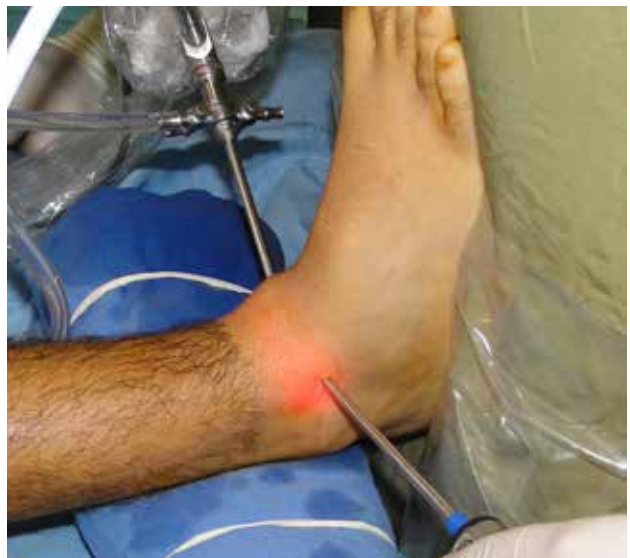

Figura 1: Abordaje artroscópico anterior (portales anteromedial y anterolateral).

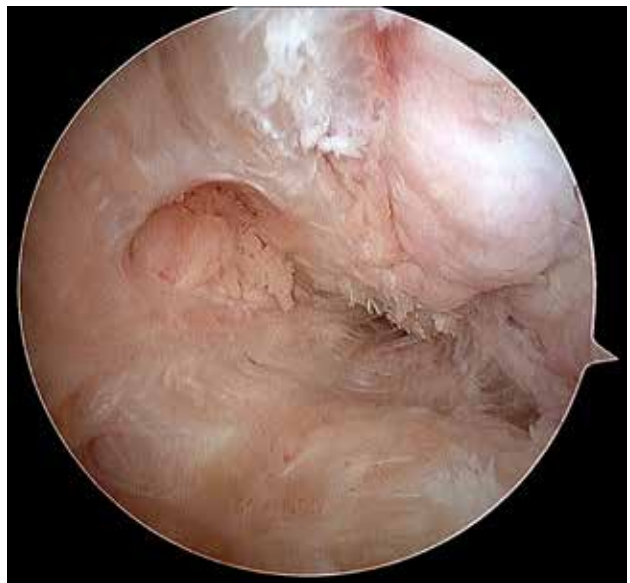

Figura 2: Gotera lateral.

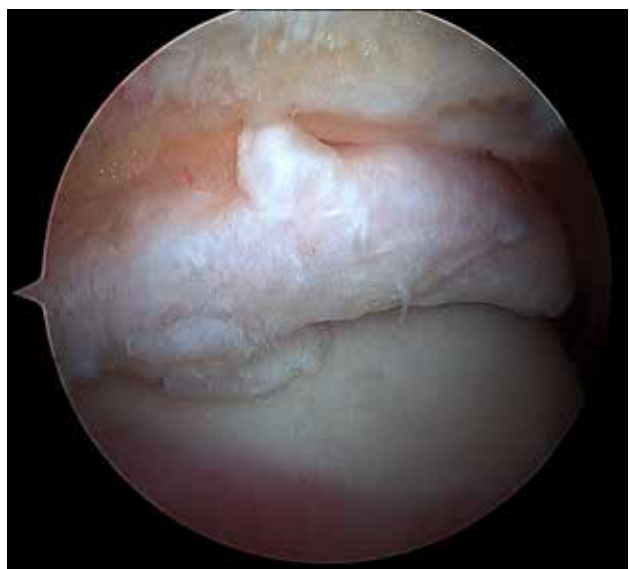

Figura 3: Exostosis tibial.

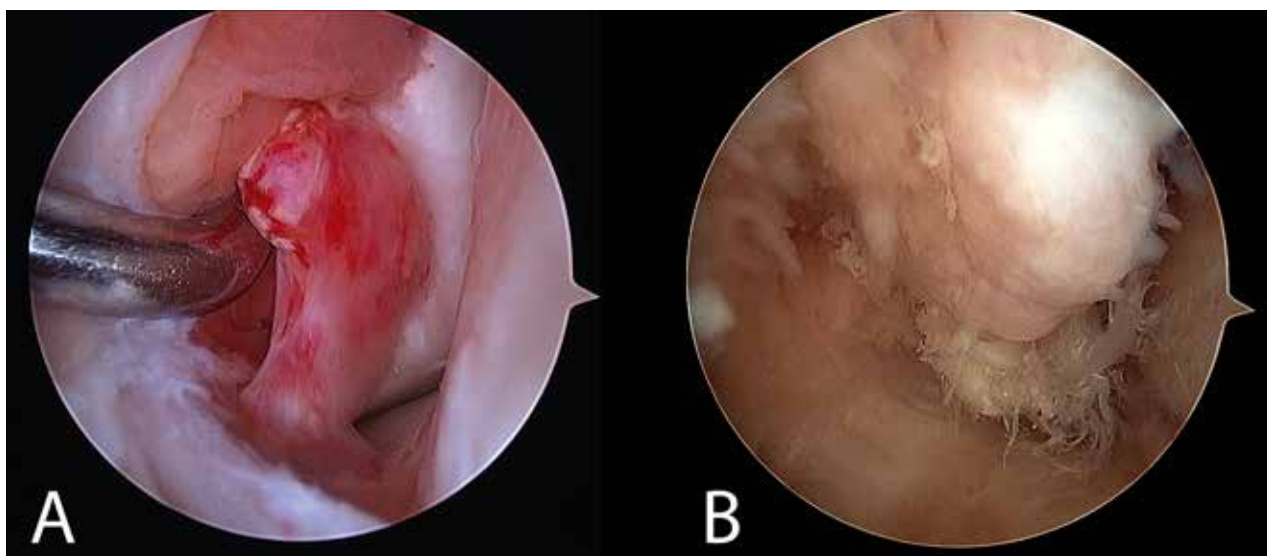


Figura 4: A) Ruptura parcial Ligamento Talofibular anterior. Flap Fascículo superior. B) Ruptura completa Ligamento Talofibular anterior.

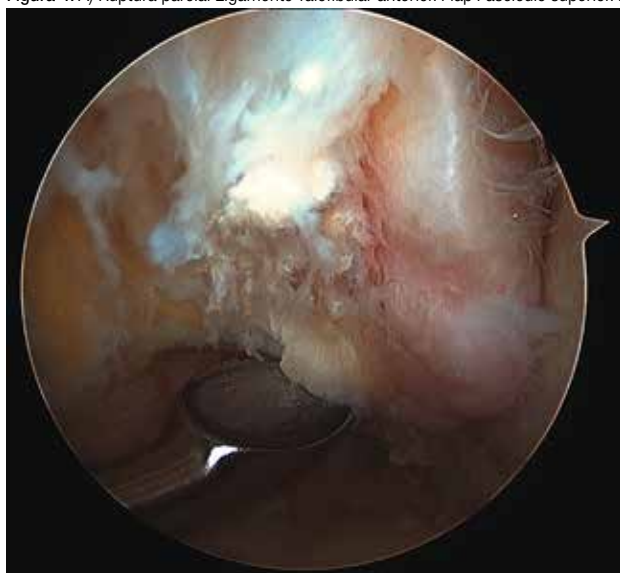


Figura 5: Foot print peróneo del Ligamento Talofibular anterior.




Figura 6: A) First Pass (pinza pasadora de suturas). B) Arpón sin nudos de 4,5 mm.

través del portal anterolateral (fig. 8).

Debe traccionarse firmemente de la sutura para saber si hay una buena captura y resistencia del tejido remanente.

Las extremidades de la sutura se pasan a través del bucle en cada lado del anclaje sin nudos (fig. 9). Se pasan las suturas a través del anclaje sin nudos (fig. 10) y hay que tener en cuenta que la tensión de la sutura debe ser modulada antes de introducir el arpón.

Una vez que se introduce el arpón, la tensión de la sutura no puede ser modificada (fig. 11 y fig. 12).

Un vendaje de compresión y una bota Walker para mantener el tobillo en 90 grados está indicada en todos los pacientes y se mantiene durante 4 semanas.

Utilizamos Muletas durante dos semanas.

Primera semana sin carga de peso. Siete días luego de la cirugía los pacientes comienzan con carga de peso parcial, y después de este tiempo les permitimos deambular con la bota Walker con apoyo completo.

RESULTADOS

Las evaluaciones de los resultados clínicos se realizaron en un seguimiento medio de 25 meses (R: 17-31).

Todos los pacientes presentaron un tobillo estable, sin dolor luego del procedimiento. No se detectó ningún paciente con recurrencia de la inestabilidad lateral del tobillo. La puntuación media AOFAS mejoró de 63 puntos (rango 52-77) antes de la operación a 90 puntos (rango 73-100) a final del seguimiento.

No se documentaron complicaciones infecciosas, fistulas ni complicaciones neurológicas específicamente del nervio peróneo superficial durante el seguimiento.

Dos pacientes presentaron dolor en el portal anteromedial después de la cirugía, que mejoró con el tratamiento kinésico y masaje transversal profundo durante el período de rehabilitación.

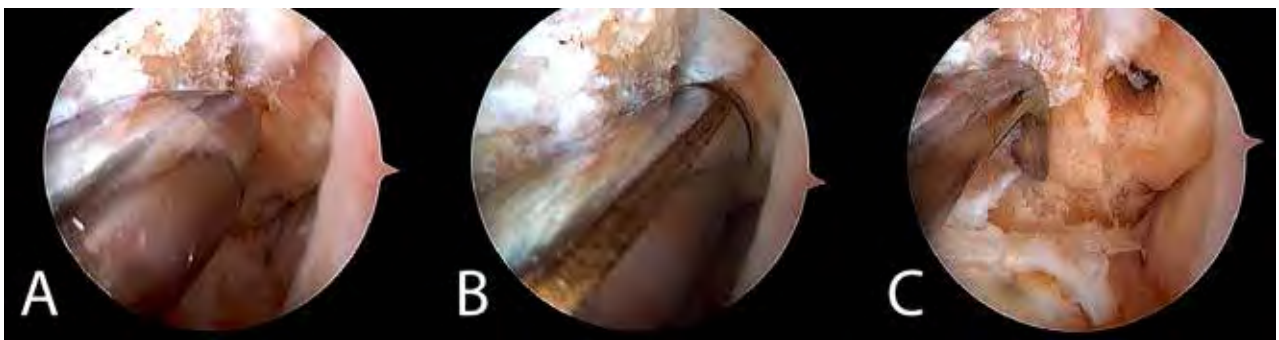

Figura 7: A -B-C) Secuencia de fotos en dónde se observa la realización del hoyo peróneo.

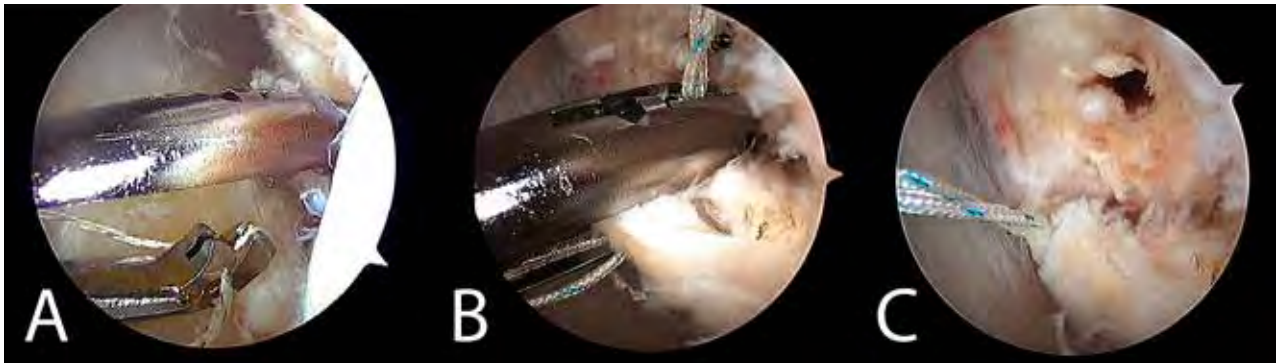


Figura 8: A) El primer paso es la toma del remanente del ligamento TFA con una sutura HIFI. B) La pinza pasadora de suturas (First Pass) es introducida a través del portal anterolateral siendo el ligamento penetrado de lateral a medial. C) Traccionar de la sutura firmemente para evaluar si se ha hecho una adecuada toma del ligamento remanente.

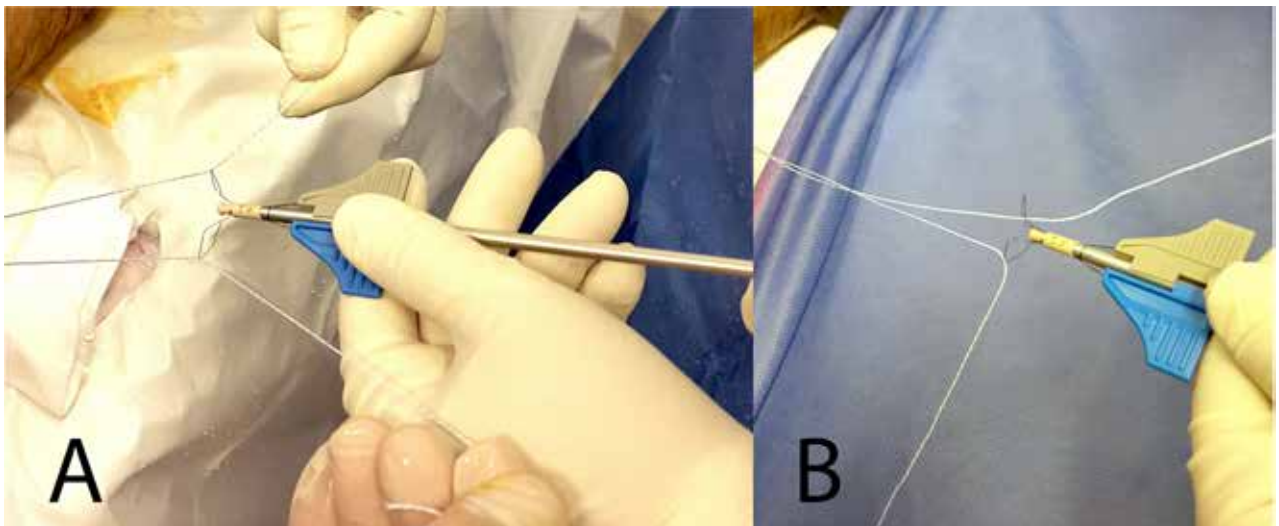


Figura 9: A-B) Se introducen las suturas en el loop del arpón "sin nudos".

DISCUSIÓN

Los objetivos de la reparación ligamentaria anatómica son restaurar la anatomía y la mecánica articular y mantener el movimiento del tobillo y la articulación subastragalina sin restricciones.

En nuestro trabajo, lo promisorio de nuestra técnica descrita radica en el alto nivel de satisfacción subjetiva de los pacientes y el marcado mejoramiento del score AOFAS en los pacientes evaluados.

Procedimientos anatómicos tales como la técnica de Bröstrom modificada y otros muestran patrones de fuerza durante la carga similares a los observados en los tobi-

llos intactos.^{21,22}

El procedimiento de Bröstrom modificado, según fue descrito por Gould, produce estabilidad lateral del tobillo preservando al mismo tiempo la amplitud de movimiento.²³ Los informes sobre el procedimiento de Brostrom han demostrado resultados iguales o superiores a los de los procedimientos de reconstrucción no anatómica, con menos dolor postoperatorio, menor inestabilidad residual, y sin pérdida asociada de la fuerza de inversión o eversión.²⁴⁻²⁷

Liu y Baker²⁸ estudiaron las restricciones estáticas de diversos procedimientos quirúrgicos en 40 tobillos cadavéricos. Los cinco grupos incluyeron 1) Ligamentos TFA y

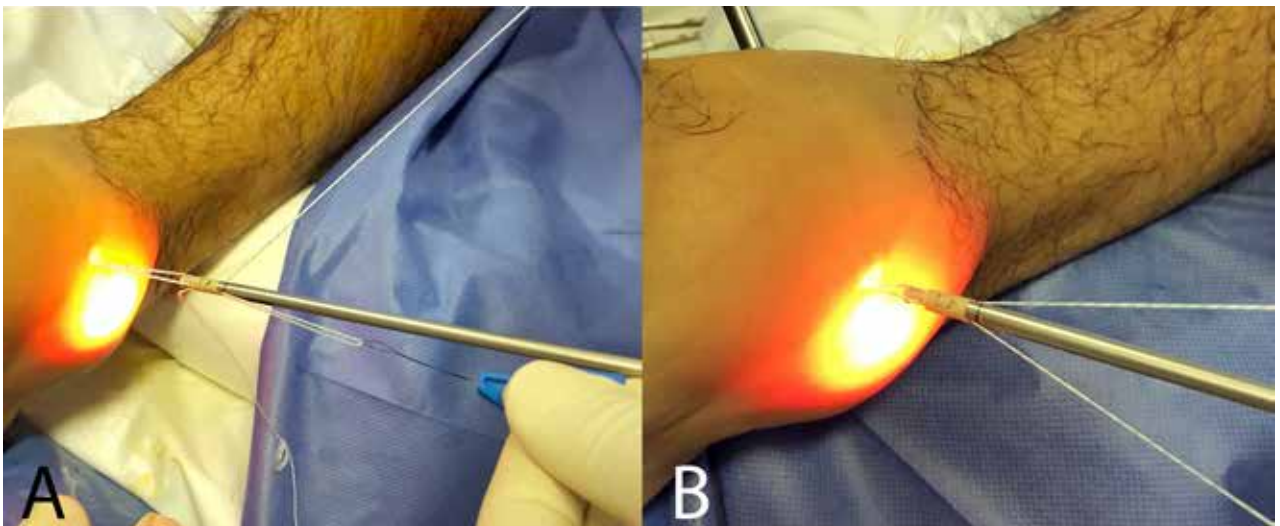


Figura 10: A-B) Introducir por impactación el arpón.

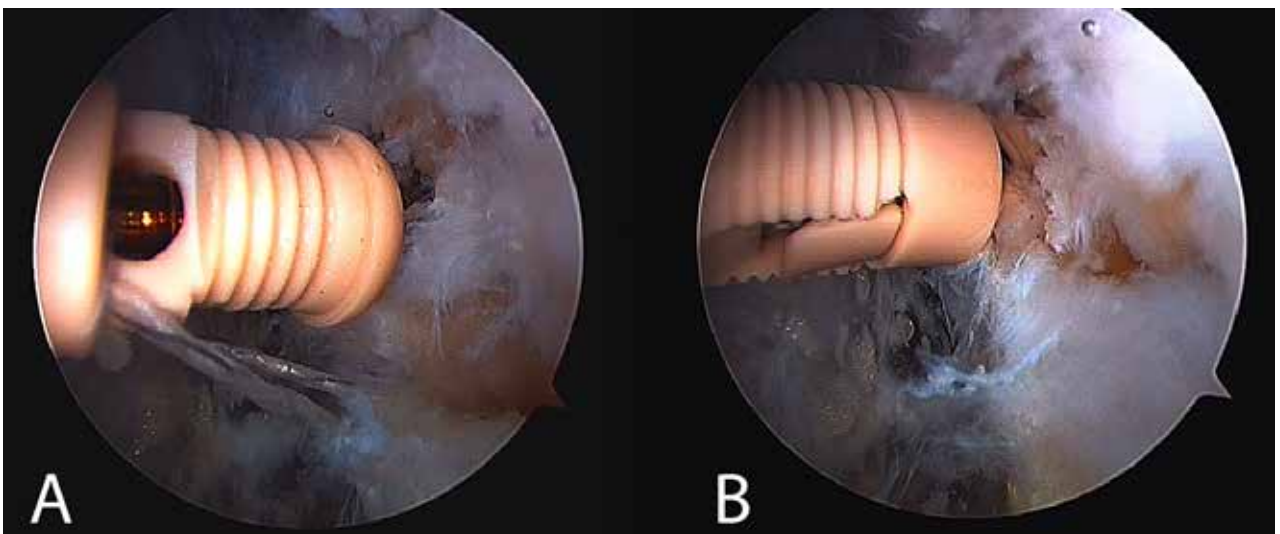


Figura 11: A-B) Impactación manteniendo tensión sobre las suturas que arrastran el ligamento remanente.

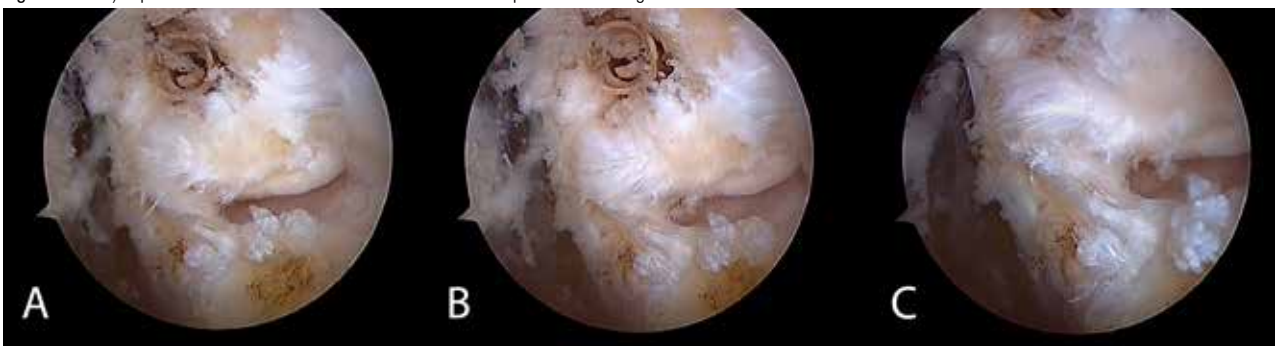

Figura 12: A-B-C) Reparación ligamentaria finalizada. El ligamento está reinsertado sobre su foot print y está siendo evaluado desde el portal anterolateral.

CF intactos; 2) Lesión de LTFA y LCF; 3) Reconstrucción Chrisman-Snook; 4) Reconstrucción de Watson-Jones; y 5) Reparación modificada de Brostrom. Se registraron los resultados de la maniobra de cajón anterior y la inversión con stress. Sus conclusiones fueron que todos los procedimientos disminuyeron el cajón anterior y la inclinación del astrágalo. No hubo diferencia significativa entre los procedimientos de Watson-Jones²⁹ y Chris-

man-Snook,³⁰ pero evidenciaron claramente que el procedimiento de Brostrom modificado²⁴ tuvo como resultados el menor índice de desplazamiento anteroposterior e inclinación lateral del astrágalo entre todas las diferentes técnicas evaluadas.

Los procedimientos de tenodesis, más frecuentemente utilizando el tendón del peroneo lateral corto, se describen comúnmente para la estabilización del tobillo lateral.³² Se ha

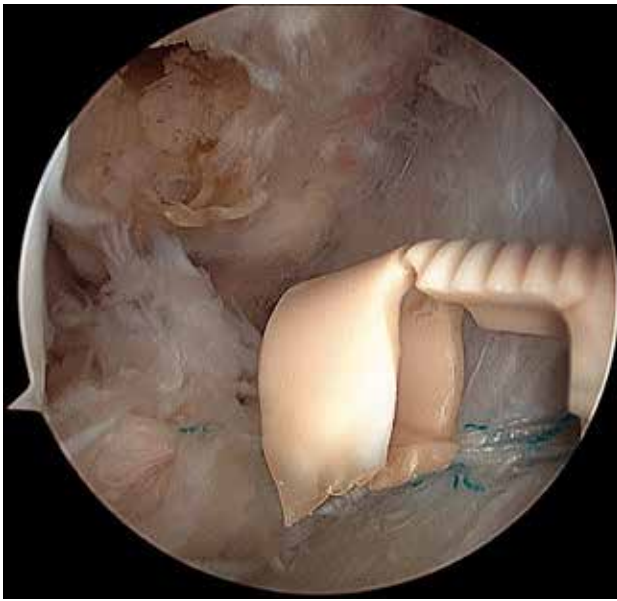


Figura 13: Ruptura del arpón durante su colocación.

demostrado que estos procedimientos pueden proporcionar estabilidad del tobillo lateral con resultados satisfactorios a corto plazo, pero los resultados a largo plazo muestran un deterioro progresivo de la plástica con el paso del tiempo.²⁶ Estos procedimientos implican una exposición quirúrgica extensa, mayor morbilidad post operatoria, técnicas difíciles, y con inmovilización prolongada y están asociadas a la debilidad de los tendones peroneos con reducción en el rango de movimiento, incluyendo la pérdida de la inversión y la pérdida asociada de la fuerza de eversión.

Lo mismo ocurre con técnicas en las cuales se utilizan los isquiotibiales autólogos para efectuar estas plásticas, presentando la complicación de tener que abordar dos regiones, más allá de presentar una disminución de la fuerza flexora de la rodilla entre un 11 y un 13%.

Van dijk y col.,³¹ reportaron 21 pacientes con lesiones condrales, seis con cuerpos libres y 19 con sinovitis traumática en 20 pacientes que fueron tratados por inestabilidad crónica.

En cuanto a la artroscopia, los estudios han demostrado que la conversión a una técnica artroscópica puede ser exigente, demandante, con una larga curva de aprendizaje, exigiendo un gran conocimiento de la anatomía artroscópica y en ocasiones hasta familiarizarse con la técnica, un aumento en el tiempo quirúrgico; sin embargo, las ventajas de la preservación de las partes blandas y la mejor visualización superan estos problemas.^{9-11,15-18,38}

La reparación ligamentaria artroscópica a través de los dos portales clásicos es técnicamente exigente, pero el paso más difícil en el procedimiento es la endoscopia de la gotera submaleolar externa del tobillo, reconociendo las estructuras ligamentarias, reparos óseos y su disección artroscópica. Sugerimos que esta técnica no debe ser

efectuado por cirujanos sin experiencia en el manejo del artroscopio y recomendamos efectuar prácticas en especímenes cadavéricos antes de intentar realizarla.

Por otro lado estos procedimientos han demostrado ser prometedores en estudios de nivel IV con corto plazo de seguimiento.

El uso de una técnica de anclaje de sutura sin nudos tiene ventajas sobre los anclajes de sutura tradicionales. Las posibilidades de un anclaje de sutura con un nudo prominente que pueden molestar en el postoperatorio se evitan con los nuevos anclajes sin nudo.

La limitación de éste estudio radica en el hecho de que no fue incluido un grupo de control para comparar los resultados con el procedimiento de reparación artroscópica de ligamento descripto.

En relación a las complicaciones, Ferkel y col., presentaron una tasa de complicaciones del 9,0% asociada a la artroscopia de tobillo. Las lesiones neurológicas representaron la mayor parte de estas complicaciones³³ van Dijk, y col., presentaron un 1,9% de complicaciones neurológicas (específicamente lesión del nervio peróneo superficial) y que se compara favorablemente con el promedio de 3,7% reportado en la literatura.^{33,35-37}

No se documentó ningún tipo de complicación neurológica en nuestros primeros 22 casos y quizás éste hecho esté relacionado a que no efectuamos el portal lateral accesorio para colocar el arpón como en otras técnicas.

Hemos encontrado 2 complicaciones intraoperatorias en las cuales el arpón se rompió durante la impactación (fig. 13).

Complicaciones de tejidos blandos como infección superficial o profunda, fístulas e hiperestesia en el área del nervio sural fueron reportadas significativamente más en cirugías abiertas que cuando se compara con otros procedimientos artroscópicos. Además, creemos que el uso de las técnicas endoscópicas podría reducir estas tasas más altas de complicaciones.

CONCLUSIÓN

Numerosos procedimientos quirúrgicos han sido descritos en los últimos 50 años con el fin de tratar la inestabilidad crónica del tobillo.

La reconstrucción “todo adentro” del ligamento lateral presenta menor morbilidad local que los procedimientos abiertos con muy pocas complicaciones.

Los resultados preliminares de estos procedimientos son prometedores, pero se requiere una mayor investigación y reporte de resultados antes de que la técnica descrita pueda ser adoptada como un procedimiento estándar.

Aunque presentamos un corto número de casos y el diseño del estudio no nos permite realizar un análisis comparativo con otros procedimientos ya establecidos en la li-

teratura, la reparación endoscópica del ligamento lateral es una técnica reproducible, con tasas muy altas de éxito, y relativamente pronto regreso a las actividades deportivas.

Un alto conocimiento de la anatomía artroscópica y una vasta experiencia del cirujano artroscopista resultan esenciales para evitar lesiones iatrogénicas no deseadas.

BIBLIOGRAFÍA

- Ekstrand, J., and Trapp, H.: The incidence of ankle sprains in soccer. *Foot Ankle*, 11:41-44, 1990.
- Garrick, J.G.: The frequency of injury, mechanism of injury and epidemiology of ankle sprains. *Am. J. Sports Med.*, 1977.
- Stéphane Guillo, M.D., Pooler Archibald, M.D., Anthony Perera, M.D., Thomas Bauer, M.D., and Bertrand Sonnerly-Cottet, M.D. Arthroscopic Anatomic Reconstruction of the Lateral Ligaments of the Ankle With Gracilis Autograft. *Arthrosc Tech*. 2014 Oct; 3(5): e593-e598.
- Bosien, WR; Staples, OS; Russell, SW: Residual disability following acute ankle sprains. *J. Bone Joint Surg*. 37-A:1237- 1243, 1955.
- Freeman, MA: Instability of the foot after injuries to the lateral ligament of the ankle. *J. Bone Joint Surg*. 47-B:669- 677, 1965.
- Hertel, J: Functional anatomy, pathomechanics, and pathophysiology of lateral ankle instability. *J. Athl. Train*. 37:364 - 375, 2002.
- Tropp, HP; Odenrick, P; Gillquist, J: Stabilometry recordings in functional and mechanical instability of the ankle joint. *Int. J. Sports Med*. 6:180 - 182, 1985.
- Wilkerson, GB; Nitz, AJ: Dynamic ankle stability: mechanical and neuromuscular interrelationships. *J. Sport Rehabil*. 3:43 - 57, 1994.
- Neuschwander T.B., Indresano A.A., Hughes T.H., Smith B.W. Footprint of the lateral ligament complex of the ankle. *Foot Ankle Int*. 2013;34:582-586.
- Vega J., Golanó P., Pellegrino A., Rabat E., Peña F. All-inside arthroscopic lateral collateral ligament repair for ankle instability with a knotless suture anchor technique. *Foot Ankle Int*. 2013;34:1701-1709.
- Cottom J.M., Rigby R.B. The "all-inside" arthroscopic Broström procedure: A prospective study of 40 consecutive patients. *J Foot Ankle Surg*. 2013;52:568-574.
- Giza E., Shin E.C., Wong S.E. Arthroscopic suture anchor repair of the lateral ligament ankle complex: A cadaveric study. *Am J Sports Med*. 2013;41:2567-2572.
- Ferkel RD, Chams RN. Chronic lateral instability: arthroscopic findings and long-term results. *Foot Ankle Int*. 2007 Jan;28(1):24-31.
- Vega J, Rabat E (2013) Innovations in chronic ankle instability. *Rev Cir Pie* 27(2):71-79
- van Dijk CN, Scholte D. Arthroscopy of the ankle joint. *Arthroscopy*. 1997 Feb;13(1):90-6.
- Golanó P, Vega J, Pérez-Carro L, Götzens V (2006) Ankle anatomy for the arthroscopist. Part I: the portals. *Clin N Am* 11:275-296.
- Golanó P, Vega J, de Leeuw PAJ, Malagelada F, Manzanares, MC, Götzens V, van Dijk CN (2010) Anatomy of the ankle ligaments: a pictorial essay. *Knee Surg Traumatol Arthrosc* 18(5):557-569.
- Golanó P, Dalmau-Pastor M, Vega J, Batista JP (2014) The ankle in football, sports and traumatology: anatomy of the ankle. In: D'Hooghe PPRN, Kerkhoffs GMMJ. 1st edn. Springer, France, pp 1-24
- Corte-Real NM, Moreira RM. Arthroscopic repair of lateral ankle instability. *Foot Ankle Int*. 2009;30:213-217.
- De Leeuw PAJ, Golanó P, Sierevelt IN, et al. The course of the superficial peroneal nerve in relation to the ankle position: anatomical study with ankle arthroscopic implications. *Knee Surg Sports Traumatol Arthrosc*. 2010;18:612-617.
- Bahr, R; Pena, F; Shine, J; et al.: Biomechanics of ankle ligament reconstruction. An in vitro comparison of the Broström repair, Watson-Jones reconstruction, and a new anatomic reconstruction technique. *Am. J. Sports Med*. 25:424 - 432, 1997.
- Schmidt, R; Cordier, E; Bertsch, C; et al. Reconstruction of the lateral ligaments: do the anatomical procedures restore physiologic ankle kinematics? *Foot Ankle Int*. 25:31 - 36, 2004.
- Hamilton, WG; Thompson, FM; Snow, SW: The modified Brostrom procedure for lateral ankle instability. *Foot Ankle* 14:1 - 7, 1993.
- Brostrom, L: Sprained ankles VI. Surgical treatment of "chronic" ligament ruptures. *Acta Chir. Scand*. 132:551 - 565, 1966.
- Javors, JR; Violet, JT: Correction of chronic lateral ligament instability of the ankle by use of the Broström technique. *Clin. Orthop*. 198:201 - 207, 1985.
- Karlsson, J; Bergsten, T; Lansinger, O; Peterson, L: Reconstruction of the lateral ligaments of the ankle for chronic lateral instability. *J. Bone Joint Surg*. 70-A:581 - 588, 1988.
- Karlsson, J; Erikson, BI; Bergsten, T; et al.: Comparison of two anatomic reconstructions for chronic lateral instability of the ankle joint. *Am. J. Sports Med*. 25:48 - 53, 1997.
- Liu, SH; Baker, CL: Comparison of lateral ankle ligamentous reconstruction procedures. *Am J Sports Med* 22:313 - 317, 1994.
- Watson-Jones, R: *Fractures and Other Bone and Joint Injuries*. Williams & Wilkins, Baltimore, pp. 580-583, 1940.
- Chrisman, OD; Snook, GA: Reconstruction of lateral ligament tears of the ankle: An experimental study and clinical evaluation of seven patients treated by a new modification of the Elmslie procedure. *J. Bone Joint Surg*. 51-A:904 - 912, 1969.
- van Dijk, CN; Bossuyt, PM; Marti, RK: Medial ankle pain after lateral ligament rupture. *J. Bone Joint Surg*. 78-B:562 - 567, 1996.
- Sefton, GK; George, J; Fitton, JM; et al.: Reconstruction of the anterior talofibular ligament for the treatment of the unstable ankle. *J. Bone Joint Surg*. 61-B:352 - 354, 1979.
- Ferkel RD, Heath DD, Guhl JF. Neurological complications of ankle arthroscopy. *Arthroscopy*. 1996 Apr;12(2):200-8.
- Zengerink M1, van Dijk CN. Complications in ankle arthroscopy. *Knee Surg Sports Traumatol Arthrosc*. 2012 Aug;20(8):1420-31.
- Urgüden M1, Cevikol C, Dabak TK, Karaali K, Aydin AT, Apaydin A. Effect of joint motion on safety of portals in posterior ankle arthroscopy. *Arthroscopy*. 2009 Dec;25(12):1442-6.
- Martin DF, Baker CL, Curl WW, Andrews JR, Robie DB, Haas AF. Operative ankle arthroscopy. Long-term followup. *Am J Sports Med*. 1989 Jan-Feb;17(1):16-23; discussion 23.
- Nickisch F, Barg A, Saltzman CL, Beals TC, Bonasia DE, Phisitkul P, Femino JE, Amendola A. Postoperative complications of posterior ankle and hindfoot arthroscopy. *J Bone Joint Surg Am*. 2012 Mar 7;94(5):439-46. doi: 10.2106/JBJS.K.00069.
- Acevedo JI, Mangone PG. Arthroscopic lateral ankle ligament reconstruction. *Tech Foot Ankle Surg*. 2011;10:111-116.