
Condrocalcinosis

Dr. Tomas G. Czarnitzki

RESUMEN:

El objetivo de este trabajo es investigar en articulaciones con depósitos cálcicos la presencia de sales de uratos y pirofosfatos; correlacionar la clínica, las imágenes radiográficas, TAC y de RMN con la artroscopia. Entre 1989-1998 46 casos de cirugías artroscópicas en 45 pacientes. La edad varió de 39 a 81 años. (Media de 62) Hombres 24 (52%), mujeres 22 (48%). Se objetivó este estudio mediante la obtención de biopsias dirigidas. La condrocalcinosis se caracteriza por el depósito de sales de pirofosfato y ácido úrico en las articulaciones, particularmente en los cartílagos, tejido sinovial, meniscos y ligamentos. Es la forma más común de mineralización patológica. Se constató lesiones degenerativas caracterizadas por depósitos horizontales en el tercio medio y posterior de meniscos y destrucción del cartílago. Las sales de pirofosfatos se acumulan en forma de láminas; presentándose los uratos como acúmulos. La hemocromatosis, hiperparatiroidismo y gota no incrementan la presencia de ésta entidad. Es común a partir de la sexta década de la vida, con una prevalencia del 30% en mayores de 80 años. Evoluciona a pesar de la corrección del trastorno metabólico asociado. La artroscopia mejora sustancialmente la sintomatología al resolver los factores mecánicos realizando menisectomías parciales, condroplastías y sinovectomías ampliadas; sin embargo no constituye el tratamiento definitivo de esta afección.

ABSTRACT:

The objective of this study is to investigate the presence of uric and pyrophosphate crystals in joints with calcium deposit; to correlate the clinical evaluation, radiographic images, computed tomography scans and magnetic resonance images with arthroscopy. Chondrocalcinosis is a condition in which pyrophosphate and uric acid crystals are deposited in joints, mainly along the cartilage, synovium, meniscus and ligaments. It is the most common way of pathologic mineralization. Between 1989 and 1998 46 cases were arthroscopically studied in 45 patients. The average age was 62 (range 39-81) Twenty-four were male (52%) and twenty-two female (48). A synovial biopsy was performed systemically directed in all our arthroscopies. It produces degenerative lesions characterized by horizontal deposits in the medial and posterior third of meniscus and destruction of the cartilage. It produces degenerative lesions characterized by horizontal deposits in the medial and posterior third of meniscus and destruction of the cartilage. Urate and pyrophosphates crystals accumulate, appearing pyrophosphates as thin plates. It most commonly affects the elderly (60 years old) and appears in 20% of people older than 80 years old. Hemochromatosis, hyperthyroidism and gout increase 30% the development of this disease. Arthroscopic surgery substantially improves the symptoms resolving the mechanical factors through partial menisectomies, chondroplasties and widen synovectomies. However, it does not constitute the definite treatment to this affection,

INTRODUCCION

La condrocalcinosis se caracteriza por el depósito de sales de pirofosfato y ácido úrico en las articulaciones (19, 20), particularmente en los cartílagos, tejido sinovial, meniscos y ligamentos (5, 17, 34, 35). Es la forma más común de mineralización patológica. Sus causas son aún desconocidas. Además

Para optar a miembro titular.
E.mail:tomascza@hotmail.com

de formas hereditarias, se asocia a desórdenes de origen metabólico como artritis reumatoidea (AR), diabetes (DBT) (18), obesidad (5, 8, 9, 17, 29, 57), diuréticos, ocronosis, osteoartritis, postraumático, postcirugía meniscal, acromegalia, hemofilia, osteonecrosis (32), postirradiación, lupus eritematoso sistémico, postinyecciones con corticoides, hipofosfemia, hipotiroidismo, hiperparatiroidismo, gota y hemocromatosis (1, 2, 7, 61). Estas cuatro últimas son las asociaciones más frecuentes e incrementan en un 30% el desarrollo de esta enfermedad (17, 61). Otro origen en pacientes jóvenes es la afección postraumática, hipermovilidad articular y postcirugía

que producen una monoartritis (1, 2, 7, 14, 48). En estas últimas causas inducidas no se logró establecer todavía el porcentaje de afectación.

La condrocalcinosis es una afección relacionada con la edad y los procesos degenerativos (6, 11, 13, 15). Es común a partir de los 50-60 años con una prevalencia del 10-15% entre los 65 a 75 años y del 30 al 60% en mayores de 80 años (52, 54, 55, 61). En cuanto a su presentación clínica puede simular una osteonecrosis (30).

Existe una presentación familiar que ocurre entre la tercera y cuarta década de la vida con afectación poliarticular y severos cambios degenerativos (28, 63). En cuanto al sexo es de predominancia femenina (10, 11, 12).

Otro factor importante es el estacional. Los ataques de gota son más comunes durante la primavera, en tanto, la condrocalcinosis lo es en invierno (16, 46, 50, 55, 58, 59, 62).

Durante los últimos años diferentes técnicas como microscopía con luz polarizada, la tinción con rojo de azarina, el uso de difosfonato radiactivo para la detección de cristales de hidroxiapatita, la microscopía electrónica de transmisión, la de barrido y la de alta resolución han permitido la identificación de otros cristales de calcio en asociación con la condrocalcinosis (40). Además de los cristales de pirofosfato de calcio, existe la enfermedad por depósito de cristales de fosfato básico, que incluyen a la hidroxiapatita, al fosfato tricálcico y al fosfato octocálcico. Estas dos últimas son formas más inmaduras de la hidroxiapatita y afectan preferentemente los tejidos periarticulares como tendones, bolsas serosas, cápsula articular y en menor frecuencia meniscos y cartílagos (59, 61, 62).

La oxalosis primaria o secundaria puede también presentarse como condrocalcinosis, sin embargo se caracteriza por compromiso frecuente en manos con calcificaciones miliares en piel, arterias interdigitales, tendones, cápsulas y cartílagos.

El objetivo del trabajo es investigar en articulaciones con depósito cálcicos la presencia de sales de uratos y pirofosfatos; correlacionar la clínica, las imágenes radiográficas, TAC y de RMI con la artroscopía.

Etiología

El primero en describir esta enfermedad fue McCarty en 1960, subsecuentemente numerosas investigaciones reportaron cambios degenerativos en la matriz de las fibras de colágeno alrededor de los de-

pósitos cálcicos (34, 35, 36, 37, 38, 39). Bjelle demostró bajo contenido de hidroxiprolina en el cartílago articular de pacientes con antecedentes de enfermedad hereditaria (3). Reginato y col. sugieren que proteoglicanos se encuentran en la superficie de los cristales (47). También Schumacher (56), Boivin(4) y Lagioz (31) encontraron lesiones y/o detritus de componentes celulares adyacentes a depósitos de cristales de pirofosfato.

Koichiro Ishikawa (23, 24, 25, 26, 27) y col. encontraron que condrocitos hipertróficos contienen proteoglicanos, detritus celulares y fibras degeneradas de colágeno (31, 46, 57) relacionados con el depósito de sales de pirofosfato y de su acumulación en los tejidos (54). El mecanismo de acumulación de depósitos de pirofosfato en forma de cristales es desconocido pero es bien demostrado que es producido en forma intracelular en la síntesis de lípidos, proteínas, nucleósidos, proteoglicanos y glucógeno (1, 41, 53, 54, 60). Takashi Ohira (44, 45) y col. hallaron que el precursor de depósitos de pirofosfato se encuentra en la matriz degenerada de condrocitos hipertróficos asociados a lípidos con su consecuente acumulación y luego liberación intraarticular. Modelos de cristalización in vitro han permitido reconocer algunos de los factores que favorecen la formación de cristales de pirofosfato como pequeños cambios en el pH de 7,2 a 7,4 (25, 26, 27); variaciones de la concentración de magnesio, presencia de hierro y cristales de urato monosódico (21, 22).

La microscopía electrónica demostró el acúmulo de sales en toda la estructura del menisco, tejido sinovial, tejido ligamentario y cartílago y ha podido reconocer la cristalización de los depósitos iniciales,

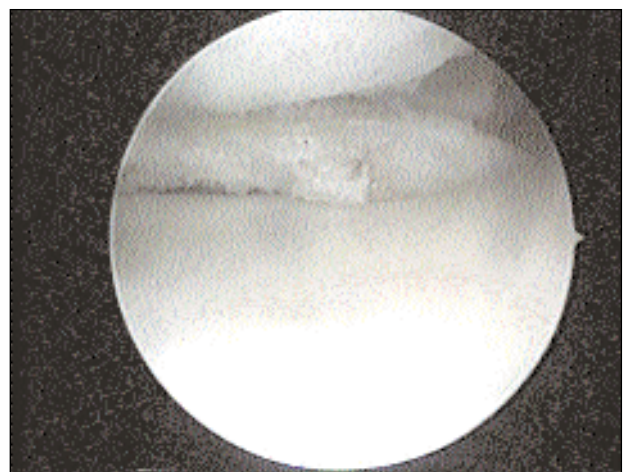


Fig 1 .: Visión Artroscópica donde se visualiza la condrocalcinosis en el menisco.

en estrecha relación con las fibras colágenas (23, 24, 26, 37, 39, 58, 61).

Estudios cristalográficos de mayor precisión han permitido reconocer la frecuente asociación de cristales de pirofosfato de calcio e hidroxapatita (38, 43) en el líquido y cartílago articular de individuos con artrosis entre un 43-45%. Los cristales de pirofosfato se localizan en la capa media del cartílago y los de apatita en las zonas más superficiales, en las áreas de fisuras o grietas del cartílago artrósico (40, 49, 51).

Las concentraciones de pirofosfato plasmático en pacientes con condrocalcinosis son normales y varían entre 0,58 a 3,78 micromoles; en el líquido articular de estos pacientes la concentración es mayor a la observada en plasma y oscila entre 5 a 25 micromoles, concentraciones igualmente elevadas se observan en artrosis.

MATERIAL Y METODO

Entre los años 1989 y 1998 se han estudiado artroscópicamente 46 rodillas en 45 pacientes con depósitos calcáreos. La edad de los pacientes varió entre 39 y 81 años con una media de 62, hombres 24 (52%), mujeres 22 (48%), rodilla derecha 28 (61%), izquierda 17 (37%), 1 bilateral (2%). Los estudios radiográficos mostraron calcificaciones meniscales en 20 casos (43.5%), (Grafico 1) cuerpos libres en 3 casos (6.5%), y acúmulos en 4 casos (8.5)(Fig 1, 2). Realizamos biopsia dirigida sinovial sistemáticamente en todas nuestras artroscopías lo que nos permitió en algunas ocasiones descubrir esta afección en forma precoz y/o clínicamente silente (Fig. 3). La anatomía patológica de las muestras fueron realizadas por el mismo laboratorio, por la misma anatomopatóloga. Las muestras se evaluaron con luz polarizada.

La condrocalcinosis se asocia frecuentemente a patolo-

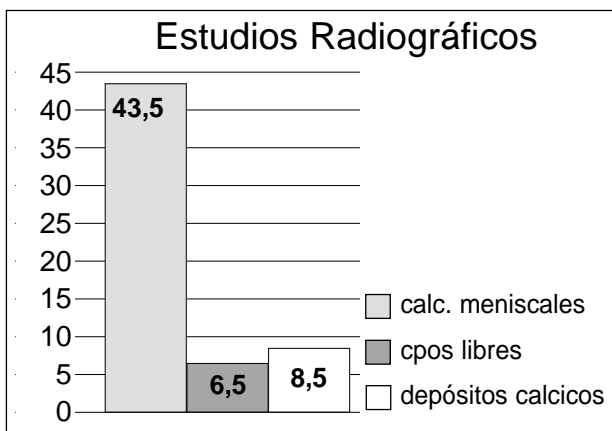


Grafico 1

gía meniscal degenerativa la cual asienta en el cuerno posterior del menisco interno y el cuerpo del menisco externo (42, 61) produciendo lesiones horizontales características, los depósitos de sales de pirofosfatos son patognomónicos en forma de láminas en meniscos y cartílagos, así como acúmulos en depósitos de uratos (5b, 33,40). (Fig. 4, 5) La condrocalcinosis es seis veces más frecuente en pacientes con osteoartritis y esta última conduce a la primera. (5b)

RESULTADOS

La afectación de menisco interno fue de 24 casos (52%), menisco externo 10 casos (22%), ambos 8 casos (17%), observamos panartrosis en 16 casos (35%), condritis de rótula y cóndilo femoral en 33 casos (73%), condritis de cóndilo femoral interno en 31 casos (67%), condritis de condilo femoral externo en 22 casos (48%), sinovitis reactiva en 41 casos (91%), sinovitis por cristales en 10 casos (22%), tofos gotosos 4 casos (9%) y un caso asociado a osteonecrosis (0.5%). Siete casos (15%) se asociaron a desejes y requirieron osteotomías valgizantes las que se realizaron en el mismo acto quirúrgico. Dos casos (4%), requirieron a futuro reemplazo total de rodilla.

El seguimiento promedio fue de 72 meses con un rango de 24 a 120 meses, los resultados fueron:

Muy buenos: 17 casos (37%)

Buenos: 23 casos (50%)

Regulares: 4 casos (9%)

Malos: 2 casos (4%)

Esto conlleva a resultados aceptables en el 87% de los tratados, 9% regulares y 4% malos, estos últimos requirieron un reemplazo total de rodilla.(Gráfico 2)

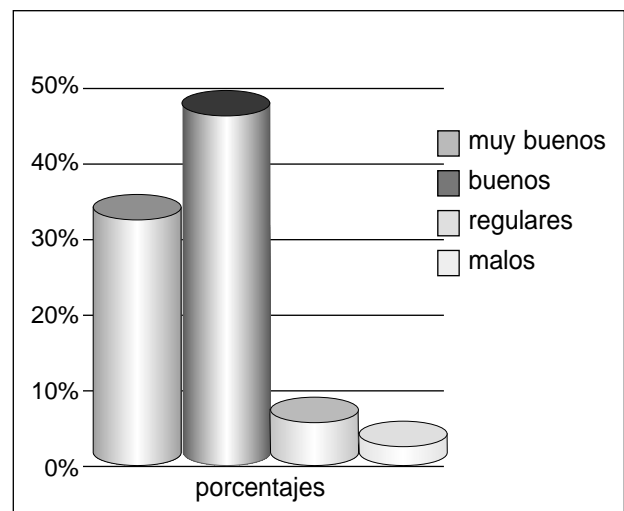


Grafico 2

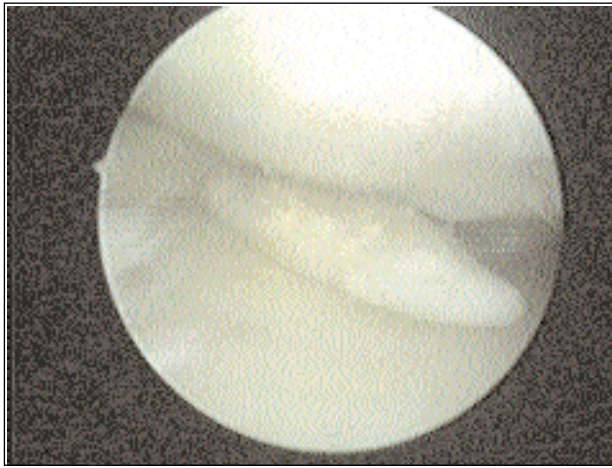


Fig 2.: Visión Artroscópica que muestra cuerpo libre intraarticular.

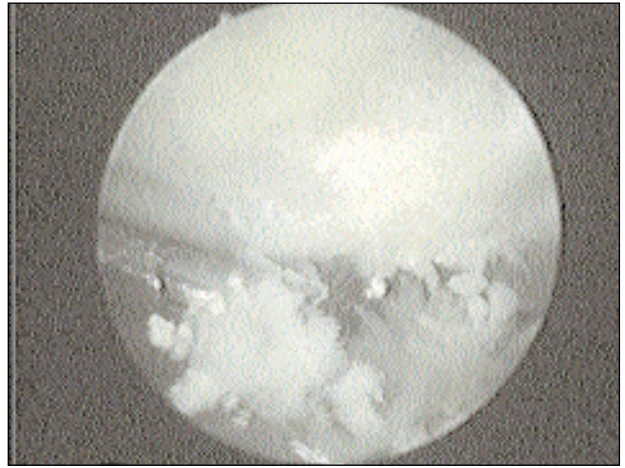


Fig 3.: Visión Artroscópica en el momento de la toma de biopsia.

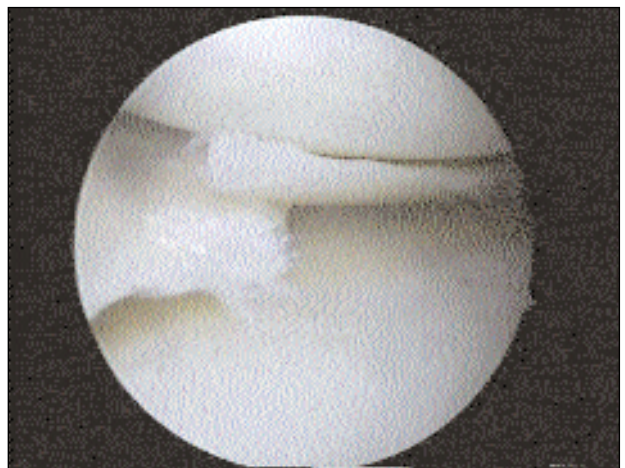
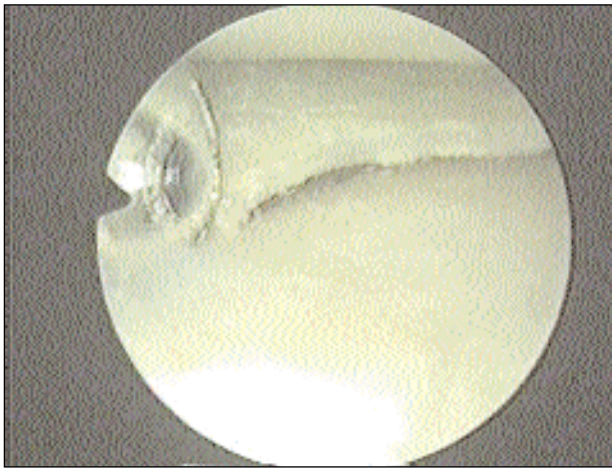


Fig 4 y 5.: Visión Artroscópica que demuestra lesión horizontal meniscal.

DISCUSION

La condrocalcinosis es una enfermedad relacionada a enfermedades metabólicas, osteoartritis, cirugía meniscal factores genéticos y antecedentes traumáticos (5b). Se producen depósitos de sales de uratos y pirofosfatos en meniscos, ligamentos, cartílago y membrana sinovial produciendo lesiones degenerativas caracterizadas fundamentalmente por lesiones horizontales en el tercio medio y posterior de meniscos y destrucción del cartílago articular (33, 34, 61).

Es común a partir de los 50-60 años (52, 54, 61) con una prevalencia del 10-15% entre los 65 a 75 años y del 30 al 60% en mayores de 80 años con predominancia femenina (10, 11). La incidencia de asociación con antecedentes de traumatismos y postquirúrgicos se cree que es debido a la liberación de condroenzimas del cartílago las que desencadenarían el depósito intraarticular. Sobre esto último no hay literatura de relación. Si bien es sabido en gran

parte como se produce el acúmulo de sales de pirofosfato y uratos en los condrocitos, su relación con detritus celulares, proeoglicanos y lípidos en condrocitos hipertróficos, poco se sabe de su acúmulo y liberación en los tejidos intraarticulares y menos aún en su tratamiento. El aumento de la concentración de pirofosfato puede deberse a la mayor producción o a un déficit en su lisis, el pirofosfato es un producto colateral que resulta de la síntesis de proteína, lípidos glucosaminoglicanos y ácidos nucleicos. Un punto álgido en cuestión es el diagnóstico y tratamiento interdisciplinario de esta patología. Los avances en la investigación no permiten todavía realizar un tratamiento efectivo de estas afecciones. En la mayoría de los pacientes la enfermedad sigue su curso evolutivo a pesar de la corrección del trastorno metabólico asociado. Diferentes estudios han confirmado la efectividad de la colchicina (50) tanto en el tratamiento como en la prevención de la Pseudogota. Existe literatura de mejoría sintomática

con glucocorticoides intrarticulares (15a) pero asimismo esto también es causal de enfermedad, como así también la falta de diagnóstico precoz por lo cual la conducta de los reumatólogos de infiltrar sistemáticamente rodillas con presuntas enfermedades reumáticas o sinovitis abre un punto difícil de tratar y resolver.

La principal articulación afectada es la rodilla, pero también puede observarse en hombro, muñeca, metatarsiano, hallux y columna.

Respecto a la conducta quirúrgica de los distintos autores, no existe una terapéutica específica al respecto, fundamentalmente la misma consiste en tratamiento sintomático, como menisectomías, sinovectomías y condroplastías.

CONCLUSION

-Produce lesiones degenerativas caracterizadas por depósitos horizontales en el tercio medio y posterior de meniscos y destrucción del cartílago.

-Las sales de pirofosfatos se acumulan en forma de láminas; presentándose los uratos como acúmulos.

-Hemocromatosis, hiperparatiroidismo y gota la incrementan en un 30%.

-La condrocalcinosis está relacionada con enfermedades metabólicas, osteoartrosis, cirugía meniscal previa, factores genéticos y antecedentes traumáticos.

-Es común a partir de la sexta década de la vida con una prevalencia mayor al 30% en mayores de 80 años.

-Evoluciona a pesar de la corrección del trastorno metabólico asociado.

-La artroscopia mejora sustancialmente la sintomatología al resolver los factores mecánicos realizando menisectomías parciales, condroplastías y sinovectomías ampliadas; sin embargo no constituye el tratamiento definitivo de esta afección.

BIBLIOGRAFIA

1. Altman, R.D; Muñiz, O.E.; Oita, J.C; Howell, D.S.: Articular Chondrocalcinosis. Microanálisis of Pyrophosphate in synovial fluid and plasma. *Arthritis and Rheumatism*, 16;171-178, 1973.
2. Altman, R.D.: Arthroscopic findings of the knee in patients with pseudogout. *Arthritis and Rheumatism* 1976, 19:286-292.
3. Bjelle, Anders: Cartilage matrix in hereditary Py-

rophosphate arthropathy. *J Rheumatol.*, 8:959-964, 1981.

4. Boivin, G; Lagier, R.: an ultrastructural study of articular Chondrocalcinosis in cases of knee Osteoarthritis. *Virchows Arch. Pathology. anat.*, 400: 13-29, 1983.
5. Buckwalter, J.: Proteoglycan structure in calcifying cartilage. *Clinic. Orthop. And related research.*, 172; 207-232, 1983.
- 5b. Burr, D.B.: The importance of subchondral bone in osteoarthritis. *Current opinion in Rheum* 1988, 10: 256-262.
6. Delauche, M.; Stekle, B.; Cassou, B: Frequence de la condrocalcinose radiologique après 80 ans. *Revue du Rhumatisme et les maladies Osteoarticulaires Disease.*, 42: 27-37, 1977.
7. DeBrie E.; Jonsson, K; Reinholt, F; Svensson, O.: Focal destrucción and remodeling in guinea pig arthrosis. *Acta Scand* 1996, 67: 498-504.
8. Dieppe, P.; Calvet, P.: Crystals and joint disease. London, Chapman, Hall, 1983.
9. Dieppe, P.; Doherty, M.: The role of particles in the pathogenesis of joint disease. In *Berry current topics in pathology. Bone and Joint Disease*, pp 199-233, Berlin 1982.
10. Dieppe, P.; Cushnaghan, J.; Young, P.; Kirwan, J.: The Bristol OA500 study; progression of osteoarthritis over 3 year and the relationship between clinical and radiographic changes at the knee joint. *Osteoarthritis Cartilage* 1997, 5: 87-97.
11. Doherty, M.: Potential Rheumatologic Application of intra-articular radiocolloid therapy *Geriatric Medicine, Today*, 3:31-42, 1984.
12. Doherty, M. Dieppe, P: Effect of intra-articular Yttrium-90 on chronic pyrophosphate arthropathy of the knee. *Lancet* ii: 1243-1246, 1981.
13. Doherty, M.; Dieppe, P.: Low incidence of calcium pyrophosphate dihydrate crystal deposition in rheumatoid arthritis with modification of radiographic features in coexistent disease.

- Arthritis and Rheumatism 27: 1002-1009, 1984.
14. Ebenbichler, G.; Erdogmus, C.; Resch, K.: Ultrasound therapy for calcific tendinitis of the shoulder. *N. England J. Med* 1999, 340: 1533-1538.
 15. Ellman, M; Brown, M; Levin, B/: Prevalence of knee chondrocalcinosis in hospital and clinic patients aged 50 or older. *Journal of the American Geriatrics society*, 29: 189-192, 1981.
 - 15a. Fam, A.: Whats is new about crystals other than monosodium urate? *Current opinion in Rheum.* 2000, 12:228-234.
 16. Gallerani, M; Govoni, M; Mucelli, M; Manfredini, R.: Seasonal variation in the onset of acute microcrystalline arthritis. *Rheum* 1999, 38: 1003-1006.
 17. Ghahame, R; Scott, J.: Clinical surgery of 354 patients with gout. *Annal of the Rheumatic Disease*, 29: 461-468, 1970.
 18. Hochberg, M.; Lethbridge-Cejku.: Serum concentration of insuline-like growth factor 1 in subjets with osteoarthritis of the knee; data from the Baltimore longitudinal study of aging. *Arthritis Rheum* 1994, 37: 1177-1180.
 19. Howell, D.S.: Osteoarthritis, speculation on some biomechanical factors of possible actiologicial nature including cartilage mineralization. In *Nuki Aethiopathogenesis of osteoarthrosis*, pp 93-104, London: Pitman Medical, 1980.
 20. Howell, D.S.: Martel-Pelletier, J.; Morales, S.; Muniz, O.: NTP pyrophosphatehydrolase in human chondrocalcinotic and osteoarthrotic cartilage II. Further studies on histologic and subcellular distribution, *Arthritic and Rheum.* 27: 193-199, 1984.
 21. Howell, D.S.: Diseases due to the deposition of Calcium Pirophosphate and Hidroxiyapatite. In *textbook of Rheumatology*, edited by W.N. Kelley, E.D. Harris, Jr, S. Ruddy, and C.B. Sledge. Ed. 2. pp. 1398-1416. Philadelphia, 1985.
 22. Howell, D.S.; Muniz, O.E.; Pita, J.C.: Enis, J.E.: Extrusion of Pyrophosphate into Extracellular Media By Osteoarthritic cartilage Incubates. *J. Clin. Invest.* 56: 1473-1480, 1975.
 23. Ishikawa, Koichiro: Effects of Intra-Articular Corticosteroid on the Meniscus. A histological and histochemical study in rabbit kness. *J. Bone and Joint Surgery.*, 63-a: 120-130, Jan. 1981.
 24. Ishikawa, Koichiro: Chondrocytes that Accumulate Proteoglicans and Inorganic Pyrophosphate in the pathogenesis of Chondrocalcinosis. *Arthrit. And Rheumat.*, 28: 118-120, 1985.
 25. Ishikawa, Koichiro; Izumi, K; Kitigawa, T. Heterothopic Ossification of the Hip a complication of Tetanus. *Clin. Orthop.*, 166: 249-255, 1982
 26. Ishikawa, Koichiro; Ohira, T; Sakata, H.: Effects of intraarticular Injection of Halopredone Diacetate on the Articular Cartilage of Rabbit Knees. A comparision with Methylprednisolone Acetate. *Toxicol. And appl. Pharmacolo.*, 75:423-436, 1984.
 27. Ishikawa, Koichiro; Higashi, I.; Shimomura, Y.; Yonenira, K.: Deposition of Calcium Pyrophosphate Dihydrate Crystals in The hand. *J. Hand Surg.* 13-a: 943-948, 1988.
 28. Jensen, P. Chondrocalcinosis and other calcifications. *Radiol. Clin N Amer*, 1988; 26: 1315-1325.
 29. Krane, S.: Paget disease of bone. *Clinical Orthopedics and Related Research* 127:24-36, 1977.
 30. Kwak, S.; Resnik, D.; Haghghi, P.: Calcium pyrophosphate dihydrate crystal deposition disease of the knee simulating spontaneous osteonecrosis. *Clin Rheumat.* 1999, 18; 390-393.
 31. Lagier, R.; Boivin, G.; Graster, J.: Carpal tunnel Syndrome Associated with Mixed Calcium Phosphate Dihydrate and Apatite Crystal deposition in tendon Sybovial Sheath. *Arthrit. and Rheumat.*, 27:1190-1195, 1984.
 32. LaPrade, R. Burnett, Q.: Localized chondrocal-

- cinosis of the lateral tibial condyle presentig as a loose Body in a Young athlete. *Arthroscopy* 8(2): 258-261.
33. McAlindon T.; Teale, J.; Dieppe, P.: Levels of insuline related growth factor 1 in osteoarthritis of the knee. *Ann Rheum. Dis* 1993, 52: 229-231.
 34. McCarty, D.; Hollander, J.: Identification of Urate Crystals in Gouty Synovial Fluid. *Ann. Intern. Med.*, 54:452-460, 1961.
 35. McCarty, D.; Gatter, R.; Hughes, R.: Pseudogout Syndrome IV; Early (perilacunar) and Mature Cartilaginous Deposits of monoclinic and triclinic crystals of calcium Pyrophosphate dihydrate; Kochs postulates and possible pathogenesis. *Arthrit. And Rheumat.*, 6:287., 1963.
 36. McCarty, D.; Kohn, N.; Faires, J.: The significance of calcium pyrophosphate crystals in the Synovial Fluid of Arthritis Patients. The Pseudogout syndrome. I Clinical Aspects. *Ann. Intern., Med.*, 56:711-737, 1962.
 37. McCarty, D.; Hogan, J.; Gatter, R.; Grissman, M.: Studies on pathological calcsifications in human cartilage. I. Prevalence and types of crystals deposits in the Menisci of two Hundred Fifteen Cadavera J. *Bone and Joint Surg.*, 48-A:309-325, 1966.
 38. McCarty, D.; Silcox, D.; Coe, F.: Disease associates with calcium pyrophosphate dihydrate crystal deposition. A controlled sudy, *American Journal of Medicine*, 56: 704-714, 1974.
 39. McCarty, D.: Crystal, joint and consternation. *Annals of Rheum Dis* 1983, 42: 242-253.
 40. McCarthy, G.: Crystal in arthritis: New age nonsense or nvel therapeutic target? *Ann Rheum Dis* 1999, 58:723
 41. McGuire, M.; Hearn, P; Russell, R.: Calcium pyrophosphate crystals. Biomechanical and Physiochemical aspects. In studies in joint disease, pp. 117-156. Edith by Maroudas. London, Pitman Medical, 1980.
 42. Mitrovic, Draglosvar.: Pathology of articular deposition of calcium salts and their relationship to osteonecrosis. *Ann Rheum Dis* 42, p19-24,1983.
 43. Ohira, T.; Ishikawa, K.: Hydrosyapatite Deposition in articular cartilage by intraarticular injection of Metthylprednisolone. A Histological, ultrastructural and X-ray- Microprobe analisis in rabbit. *J. Bone and Joint Surg.*, 68-A: 509-520, 1996.
 44. Ohira, T.; Ishikawa, K.: Hydroapatite deposition in Osteoarthritic articular cartilage of the Femoral Head. *Arthritic and rheumat.* 30:651-660, 1987.
 45. Ohira, T.; Ishikawa, K.; Masuda, I.; Yokoyama, M.; Honda, I.; Histological localization of lipid in the articular tissues in calcium Pyrophosphate dihydrayte crystal deposition disease. *Arthritic and rheumat.* 31: 1057-1062, 1988.
 46. Punzi, L.; Salvati, G.; Gambari. P.: Seasonal variation in the frecueny and synovial fluid inflammation in acute gout and pseudogout. *Rheum* 1999, 26: 1642-1643.
 47. Reginato, A.; Scumacher, H.; Martinez, V.; The articular cartilage in familial Chondrocalcinosis. Light and electron microscopic study. *Arthritic and rheumat.* 17:977-992, 1974.
 48. Resnik, Cs.: Calcium pirophosphate dehydrate crystal deposition disease. Year book Medicals Publishers, 1982: 7-40.
 49. Rovensky, J.: Mikulecky, M.: Masatova, R.: Gout and pseudogout chronobiology. *J Rheum* 1999, 26 1426-1427
 50. Rosenthal, A, Ryan, L.: Treatment of refractory crystal-associated arthritis. *Rheum Dis Clin NA*, 21: 1: 151-161.
 51. Russel, R.; Bisaz, S.: Fleish, H et col: Inorganic pyrophosphate in plasma, Urine and synovial fluid of patients with pyrophosphate arthropaty. (chondrocalcinosis or pseudogout). *Lancet*, 2: 899-902, 1970.

52. Ryan, L.; McCarty, D.: Release of Pyrophosphate by normal Mammalian Articular hyaline and Fibrocartilage in Organ Culture. *Arthritic and rheumat.*, 24: 1522-1527, 1981.
53. Ryan, L.; Wortmann, R.; Karas, B.; McCarty, D.: cartilage Nucleoside Triphosphate (NTP), Pyrophosphohydrolase. Identification as an Ecto-Enzyme. *Arthritic and rheumat.*, 27: 440-409, 1984.
54. Ryan, L.; Wortmann, R.; Karas, B.; McCarty, D.: cartilage Nucleoside Triphosphate, Pyrophosphohydrolase. II role in extracellular pyrophosphate generation and nucleotide metabolism. *Arthritic and rheumat.*, 28:413-418, 1985.
55. Ryan, L.; Cheung, H.; The role of crystals in Osteoarthritis. *Rheum Clin Dis N Am* 1999, 25: 257-267.
56. Schumacher, H.: Ultrastructural findings in Chondrocalcinosis and Pseudogout. *Arthritic and rheumat.*, 19:413-425, 1976.
57. Scott, J.: Gout, *Annals of the Rheumatic Disease*, 42: 16-18, 1983.
58. Silcox, D.; McCarty, H.: Elevated inorganic Pyrophosphate concentration in synovial fluid in osteoarthritis and Pseudogout. *J. Lab. Clin. Med.* 83:518-531, 1974.
59. Sclesinger, N.; Gowin, K.; Baker, D.; Beutler, A.; Schumacher, H.: Acute gout arthritis is seasonal. *J Rheum* 1998, 25:342-344.
60. Tenenbaum, J.; Muniz, O.; Schumacher, H.; Good, A.; Howell, D.: Comparision of phosphohidrolase activities from orticular cartilage in calcium pyrophosphate deposition disease and primary osteoarthritis., 24:492-500, 1981.
61. Weber, R.; Aubrey, J.: Pathology of the meniscus. *Clin Orthop and Related res.* 1990: 252:32-40.
62. Williamson, C.: Gout, a clinicas study of one hundred and sixteen cases. *JAMA* 1920, 74: 1625-1629.
63. Zitnan, D.: Chondrocalcinosis articularis. *Ann Rheum Dis* 1963; 22: 142-152.