

---

---

# Lesión condral de la rodilla. Síndrome pseudomeniscal

---

*Autores:*

*Dres. Mario Berenstein (\*), Miguel Raijman*

---

## **RESUMEN:**

**S**e presenta una lesión condral lateral del cóndilo femoral interno o externo que los autores llaman "síndrome pseudomeniscal" porque clínicamente semeja un síndrome meniscal sin lesión comprobable del menisco en el examen artroscópico minucioso.

Esta lesión condral es de origen traumático directo y se describen según su gravedad en tres grados.

Se han seleccionado 28 casos documentados que representan el 1,76 % de los síndromes meniscales, 6 entre los años 1986-1989 y 22 entre 1989-1992. Fue único el hallazgo en 14 pacientes (50%) y el resto asociado a otras patologías. La solución consistió en el tratamiento de la osteocondritis según el grado.

Se concluye que, ante la presencia de sintomatología parecida al síndrome meniscal y ausencia de patología del mismo, la exploración del cóndilo femoral en el sector suprameniscal puede presentar una lesión cuyo tratamiento revierte la sintomatología original.

## **Summary:**

*It appears a lateral chondral damage of the internal or external femoral condyle. What the authors call pseudomeniscus syndrome, because it clinically look like a meniscus syndrome without any evident meniscus damage at the thorough arthroscopic examination.*

*This condral damage has a traumatic direct cause and according to its seriousness it is described in three degrees.*

*Twenty-eight doumented cases have been chosen. They represent the 1.76 % of the meniscus syndromes, six between 1986-1989 and 33 cases between 1989-1992. It was an only detection in 14 patients (50 %) and the rest was associated to other pathologies. The solution consisted in the treatment of the osteocondritis according to its degré.*

*We conclude that in presence of similar meniscus syndrome symptomathology and absence of pathology, the exploration of the femoral condyle at suprameniscus sector may present a damage which tratment reverts the original symptomatology.*

---

## **INTRODUCCION**

---

**S**e presenta el síndrome pseudomeniscal como hallazgo artroscópico intraoperatorio de una lesión en la pared anterolateral de cóndilo femoral

SANATORIO GÜEMES Y CENTRO CENTENARIO  
(\* Jefe del Departamento de Cirugía Artroscópica  
Leopoldo Marechal 876. (1405) Capital Federal.

interno o externo, lesión que semeja una ruptura meniscal por poseer signos y síntomas parecidos.

En nuestra práctica artroscópica se nos plantea frecuentemente la pregunta de la causa del dolor y sintomatología diversa de un enfermo que no coincide con los hallazgos artroscópicos.

Desde 1978, año en que comienza nuestra labor artroscópica, mucho hemos madurado y comprendido sobre el mecanismo de las lesiones e intentado

terapéuticas diferentes, y en esta evolución en que nos encontramos actualmente sabemos que las verdades de hoy serán superadas en el futuro.

Nos referimos a síndrome pseudomeniscal, que semeja clínicamente un síndrome meniscal, a veces no corroborado por exámenes auxiliares, y que presenta una lesión condral suprameniscal evidente en el cóndilo femoral.

#### Mecanismo de producción

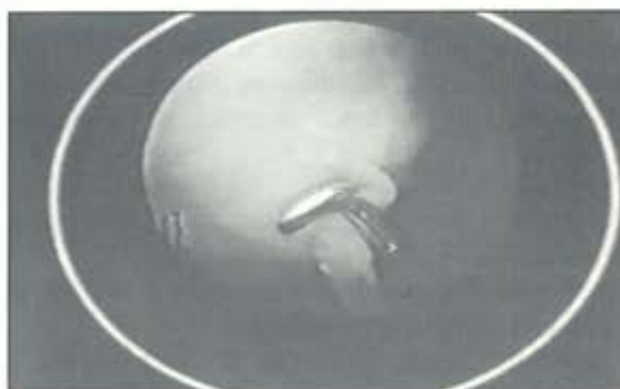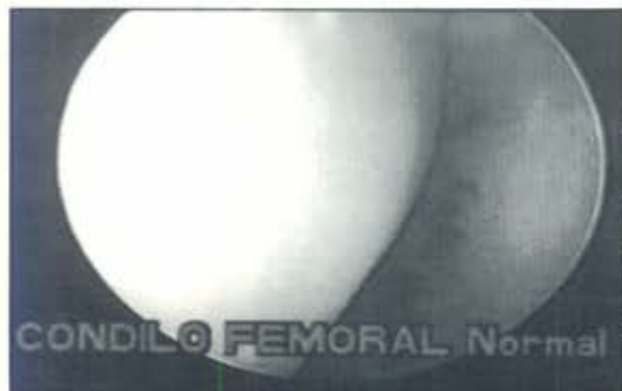Creemos que esta lesión condral es producida por un trauma directo de rodilla en flexión de 40 grados, predominantemente sobre el cóndilo femoral interno (tenis, fútbol, rugby y otros mecanismos). Se produce una forma de desorganización condral por el impacto directo, con tejido de reparación secundario y sinovial reactiva hipertrófica que se ubica recubriendo la lesión original.

#### Sintomatología

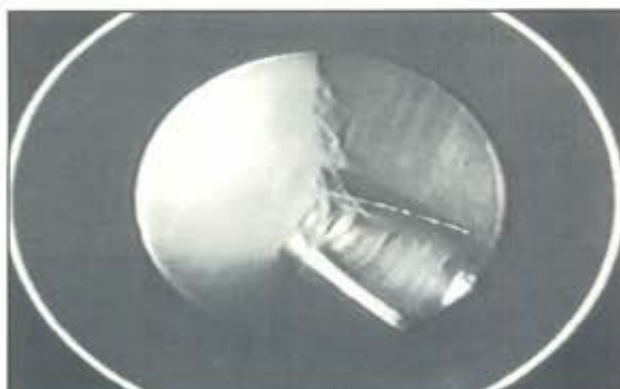El paciente consulta por dolor en la rodilla, predominantemente sobre cara interna, generalmente existe dolor sobre la zona afectada, semejante a un síndrome meniscal en sus maniobras semiológica, pero cursa sin bloqueo, discreta limitación en la flexión y no está afectada la extensión.

El derrame articular se presenta con frecuencia y a veces es recurrente. Es decir que la presencia de dolor sobre cóndilo femoral lateral suprameniscal, derrame articular y sin bloqueo, nos puede hacer pensar en una lesión condral pseudomeniscal.

Las radiografías rutinarias y exámenes complementarios nos pueden ser de escasa ayuda para el diagnóstico; en el caso de la RMN debe ser buscada especialmente, ya que por su localización y extensión puede pasar inadvertida, pero los exámenes complementarios son fundamentales para diagnóstico diferencial.



Lesión pseudomeniscal. Grado 1



Tratamiento con resección condral

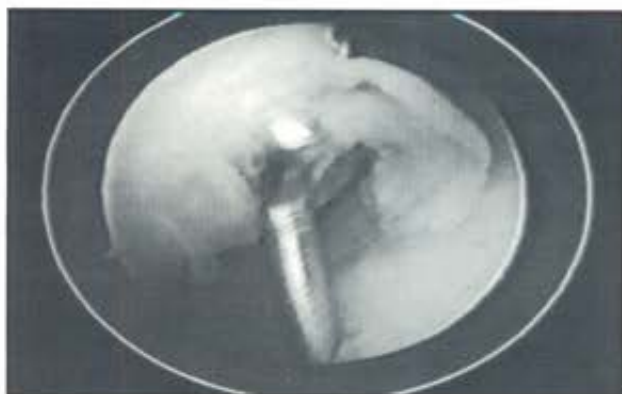#### CLASIFICACION

Clasificamos las lesiones condrales según:

##### A. Mecanismo de producción

1. **Lesiones de Helfet:** Son las producidas por la impresión meniscal sobre cóndilo femoral.
2. **Lesiones por trauma directo:** Fractura condral, dentro de las cuales pueden incluirse las que presenta el síndrome pseudomeniscal; éstas están ubicadas en la zona lateral suprameniscal, predominantemente en el cóndilo interno, de tamaño variable de 1 a 4 cm.
3. **Lesiones por trauma indirecto:** Lesiones del cóndilo femoral por contusión patelar (luxación de





*Lesión grado II desorganización del cartilago.*

rótula), inestabilidad de rodilla (ruptura de LCA), como así también lesiones por fricción de partes blandas, alteraciones congénitas y posiciones forzadas.

**B. Grado de lesión**

**Grado I:** Contusión condilar con leve reacción sinovial.

**Grado II:** Desorganización condral y gran reacción sinovial periférica (fibrilación).

**Grado III:** Desprendimiento de tejido condral y esclerosis subcondral.

**MATERIAL Y METODO**

Se han seleccionado 28 casos documentados de lesiones condrales que semejan un síndrome meniscal sin comprobación artroscópica de los mismos. Estos corresponden, 6 casos entre 1986-1989 y 22 casos entre 1989 y junio de 1992.

De las 28 lesiones documentadas fueron: único hallazgo en 14 casos (50 %), asociado a patología patelar 4 casos (14 %), patología sinovial 2 casos (7 %), ruptura parcial de LCA 3 casos (11 %) y placa sinovial 5 casos (18 %).

Veinticuatro casos correspondieron a varones y a 4 a mujeres, sus edades oscilaban entre 16 y 32 años (promedio 23 años).

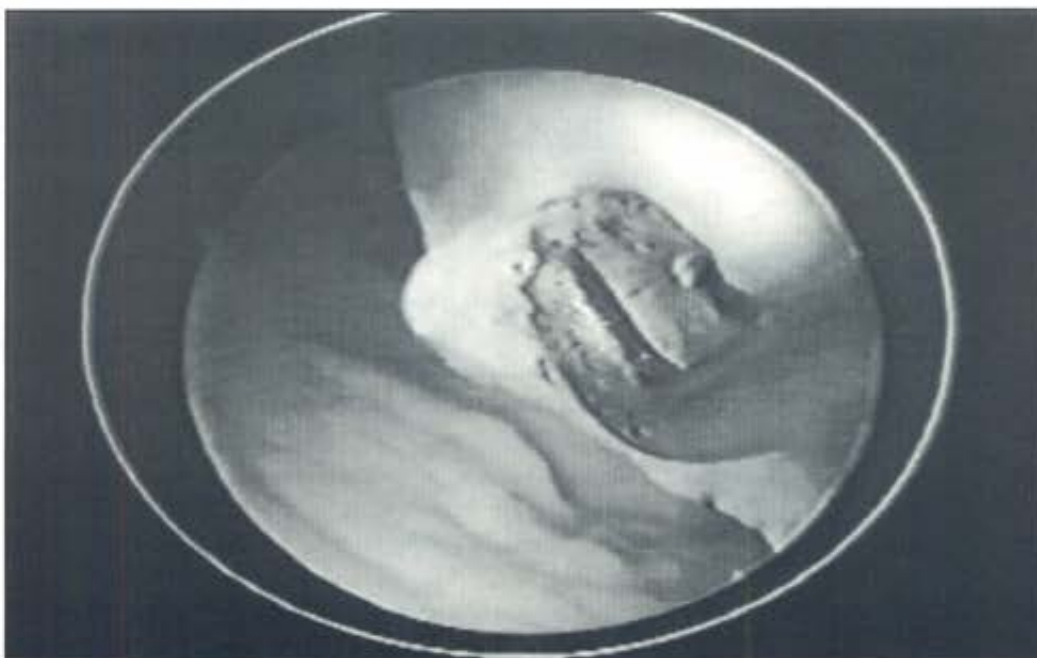
Según su actividad, 13 pacientes eran deportistas activos, 7 de ellos profesionales, 6 amateur; de los 15 restantes, correspondieron 9 a actividad deportiva moderada y 6 actividad ocasional.

**Tratamiento**

Bajo anestesia general y manguito neumático en raíz de muslo previa expresión del miembro con venda Esmarch, sujetador de muslo, rodilla en flexión de 90 grados, expansión articular con solución de glicina al 1,5 %.

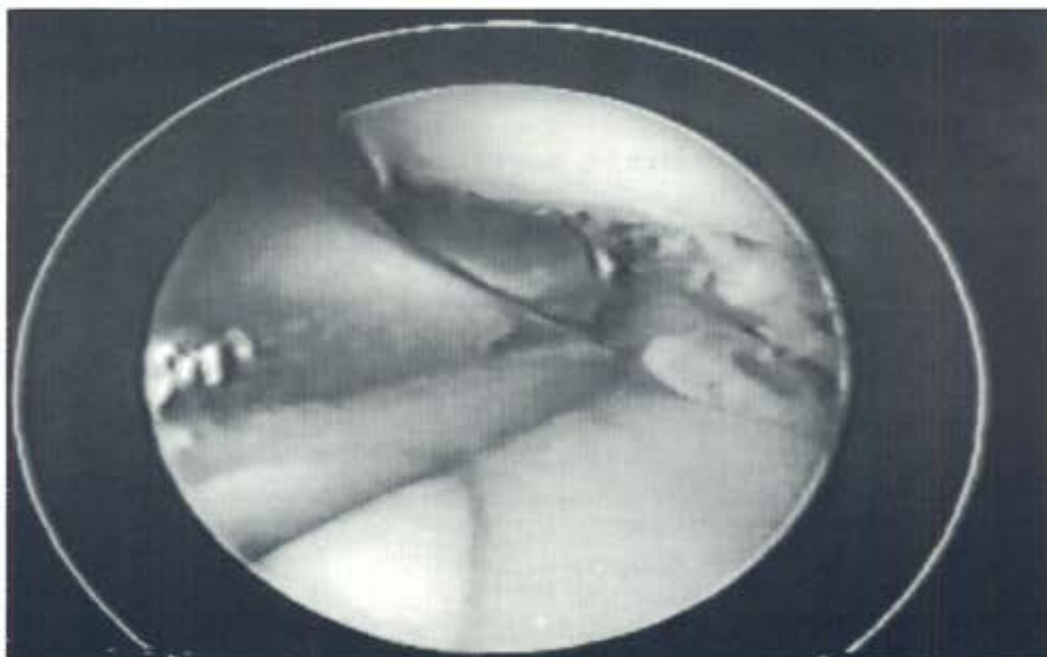
Se procede a efectuar los abordajes clásicos anteroexternos y anterointernos para cirugía artroscópica para visualización e instrumentación intraarticular.

Se explora menisco interno y externo, visión de LCA y espacio femororrotuliano en una visión preliminar completa. Luego se palpan los diferentes elementos, comenzando por el menisco interno, en particular su cuerno posterior; se exploran superficies articulares y en valgo externo se completa el compartimiento interno, a continuación se explora ligamento cruzado anterior y posterior palpando y realizando



*Lesión grado III subcondral profunda.*

Condrectomía  
amplia



las maniobras para comprobar su integridad o grado de lesión; se continúa la exploración artroscópica del compartimiento externo, menisco y tendón de poplíteo; luego en extensión completa, se explora la relación patelofemoral, recesos laterales y espacio subcuadrípital. La exploración sistematizada de toda la articulación nos permitió descubrir la lesión condral que se presenta como **síndromeseudomeniscal** en la región lateral suprameniscal del cóndilo femoral.

## RESULTADOS

De acuerdo con el grado de complejidad de la lesión hemos encontrado:

Tipo I: 10 caso (36 %).

Tipo II: 16 casos (57 %).

Tipo III: 2 casos (7 %).

Se permitió el apoyo inmediato por no tratarse de zona de carga, venda clásica, ejercicios isométricos el primer día, ejercicios activos después del tercer día. Tratamiento fisiokinético después de los siete días.

En la evaluación postoperatoria a los 15 días, 23 casos (82 %) revirtieron totalmente su cuadro de dolor; en 3 casos (11 %) persistió el dolor que cesó después de completado el tratamiento fisiokinético en la evolución a los 30 días; en dos casos (7 %) el dolor se prolongó hasta los dos meses.

La movilidad fue evaluada a los 30 días con recuperación completa de la flexoextensión en 23 casos (82 %), con buen nivel trófico cuadrípital.

Todos volvieron a su actividad habitual, no se regis-

traron recidivas ni hemos tenido aún posibilidad de realizar evolución artroscópica a distancia.

## DISCUSION

El porcentual de ausencia de patología artroscópica en pacientes con sintomatología positiva previa a la intervención ha sido en nuestros cinco primeros años de actividad artroscópica del 6 % (1978-1984), en los siguientes cinco años (1984-1989) 2,5 %, siendo en los últimos tres años 1,5 % y menos aún si consideramos el último año.

Fue en el año 1986 cuando encontramos la presencia de una desorganización condral en cóndilo femoral lateral interno suprameniscal en una exploración artroscópica rutinaria, no presentando lesión meniscal después de una evaluación minuciosa. Sólo ante la reiteración de estas lesiones, encontradas ante la ausencia de patología meniscal, implementamos su búsqueda incorporándola a nuestra rutina exploratoria.

## CONCLUSIONES

Concluimos diciendo que, ante la presencia de una lesión condral en cóndilo femoral sin lesión meniscal en su evolución minuciosa y posterior tratamiento de acuerdo con el grado de lesión, obteniendo como resultado la reversión de la sintomatología original, nos hace pensar en un síndrome que llamaremos pseudomeniscal por tener los elementos de la semiología meniscal pero no su sus-



trato anatómico, por lo que proponemos sea incorporado a la búsqueda rutinaria ante los interrogantes que presenta una artroscopía con hallazgos negativos.

Creemos que los grados de lesiones y su terapéutica coinciden con la posterior evolución de los pacientes, ubicando a esta lesión como una causal de traumatismo directo de la rodilla, posterior efusión y dolor local, elementos que nos pueden hacer confundir con un síndrome meniscal.

#### BIBLIOGRAFIA

1. Bauer M, Jackson R: Chondral lesions of the femoral condyles. A system of arthroscopic classification. *Arthroscopy* 4: 72-80, 1988.
2. Dandy DJ: The impact of arthroscopic surgery on the management of disorders of the knee. *Arthroscopy* 6: 96-99, 1990.
3. Dipaola J, Nelson D, Colville M: Characterizing osteochondral lesion by magnetic resonance imaging. *Arthroscopy* 7: 101-104, 1991.
4. Federico D, Lynch K, Joki P: Osteochondritis dissecans of the knee- A histological review of etiology and treatment. *Arthroscopy* 6: 190-198.
5. Garrett J: Treatment of osteochondral defect of the distal femur with fresh osteochondral allograft. A preliminary report. *Arthroscopy* 2: 22-226, 1986.
6. Hopkinson WJ, Mitchell WA, Curl MW: Chondral fractures of the knee. *Am J Sport Med* 13: 309-312, 1985.
7. Imal N, Tomatsu T: Carriage lesions in the of adolescents and young adults. *Arthroscopic analysis*. *Arthroscopy* 198-203, 1991.
8. Johnson Lanny L: *Arthroscopy surgery. Principles and practice*. Mosby, 1986.
9. Johnson Lanny L, Vitulug C, Austin M, Destriac D, Johnson Ch: Osteochondritis dissecans of the knee. *Arthroscopic compression screw fixation*. *Arthroscopy* 6: 179-190, 1990.
10. Johnson Nurse, Dandy DJ: Fracture separation of articular cartilage in the adult knee. *JBJS* 67-B; 42-43, 1985.
11. Makin M: Osteochondral fracture of the lateral femoral condyle. *JBJS* 33-A: 262-264, 1951.
12. Mankin H: The response of articular cartilage to mechanical injury. *JBJS* 64-A: 460-466, 1982.
13. O'Donoghue D: Chondral and osteochondral fractures. *J. Trauma* 6: 469-481, 1966.
14. O'Donoghue D: Treatment of injuries to athletes.
15. Repo RU, Finaly JB: Survival of articular cartilage after controlled impact. *JBJS* 59-A: 1068-1076, 1977.
16. Rosenberg N: Osteochondral fracture of the lateral femoral condyle. *JBJS* 46-A: 1013-1026, 1964.

17. Sherman OH: The perioperative management of the arthroscopic patient. *Clin in Sports Medicine* 491-502, 187.
18. Smillie IS: Traumatismos de la articulación de la rodilla, 1977.
19. Smillie IS: *Diseases of the knee joint*. Churchill-Livingstone, London, 1980.
20. Torg JS, Paulou H, Morris UB: Salter-Harris types III fracture of the medial femoral condyle occurring in the adolescent athlete. *JBJS* 63-A: 586-591, 1981.
21. Wojtys E, Wilson M, Buckwalter K, Braunstein E, Martel W: Magnetic resonance imaging of knee hyaline cartilage and intraarticular pathology. *Medicine* 15: 455-463, 1987.
22. Rosen M, Jackson D, Bingar P: Occult osseous lesions document by magnetic resonance imaging. Association with A. Cruciate Ligament Ruptures. *Arthroscopy* 7(1): 45-52, 1991.

#### COMENTADOR

Dr. José L. Aparicio

Con el advenimiento de la artroscopía, en los últimos quince años, se ha publicado tanto sobre la patología de la rodilla, que uno podría pensar que está todo dicho. Pero esta disciplina motiva tan especialmente a quienes la practicamos, que desarrolla un alto sentido de observación crítica.

Y es aquí donde los autores de este trabajo han visto que parte de aquellas artroscopías que llamamos en blanco tenían patologías ciertas, como el "síndrome pseudomeniscal".

Se describe como una osteocondritis marginal superficial postraumática de diagnóstico exclusivamente artroscópico, y entra en el gran capítulo de los diagnósticos diferenciales de las lesiones de meniscos, junto a: plicas sinoviales, inestabilidad rotuliana, osteocondritis en general, lesiones ligamentosas, sinovitis, síndrome del menisco descolgado, etc..

Revisando la bibliografía publicada, el cuadro semeja a lo descrito por Dundy en su libro *Cirugía artroscópica de la rodilla*, donde da la denominación de "osteocondritis por impacto". La casuística de 28 casos, de los cuales el 50 % se describe como patología única, con predominio en varones jóvenes deportistas con un 50 % de antecedentes traumáticos, nos da un claro perfil de la población que lo puede sufrir, sería interesante saber el porcentaje que ocupa esta patología dentro de las lesiones meniscales por ellos tratadas. También aclaran los autores que, a medida que han



ganado experiencia, como se ve en la evolución de los tiempos, ha disminuído la cantidad de artroscopías en blanco. Y quizá lo más importante es que de aquí en más debemos incorporar la metodología del examen artroscópico como parte de la rutina de búsqueda de la patología.

Quiero felicitar a los autores, por la inquietud, por su aporte y por el estímulo que significa para todos nosotros saber que todavía hay muchas cosas por decir.

## DISCUSION

**Dr. Domingo L. Muscolo:** Quería hacerle a los autores dos preguntas.

La primera es que en la presentación se hace referencia a la patología meniscal, siendo mi pregunta ¿cuál es la interpretación de la fisiopatología meniscal?

La segunda pregunta es ¿cuál es la incidencia del grado de inestabilidad del ligamento cruzado, asociado a este tipo de lesiones condrales?

**Dr. Miguel Ayerza:** Deseo preguntar al Dr. Berenstein qué relación de este síndrome ha visto con lesiones intersomáticas de menisco, que no se ven artroscópicamente, y sí en una resonancia magnética.

## CIERRE DE DISCUSION

**Dr. Mario Berenstein:** Agradezco los conceptos del Dr. Aparicio en su comentario.

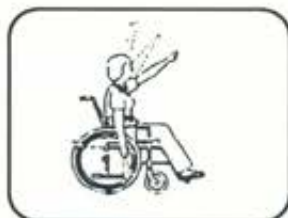Con respecto a lo que pregunta el Dr. Muscolo, nosotros también hemos visto lesiones del menisco con lesiones que se encuentran lateralmente, pero quiero decirle que el objetivo de esta presentación es separar las rodillas que han presentado ambos síndromes y nos limitamos a los casos en los que se presentaron solamente rodillas con menisco sano.

En cuanto a la inestabilidad de la rodilla, como uno de los traumas indirectos que se producen en ésta, es factible ver lesiones, pero que se producen justamente por roce de las partes blandas o por impactos directos de determinadas estructuras. Estas rodillas también han sido descartadas de este trabajo.

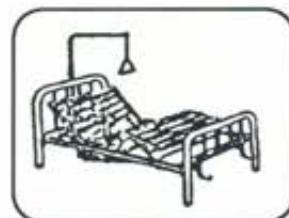En esta comunicación hacemos hincapié solamente en las lesiones que se producen en el cóndilo femoral suprameniscal y en las que no encontramos lesiones meniscales.

En cuanto a la pregunta del Dr. Miguel Ayerza, las lesiones intracraurales del menisco, por supuesto que a nivel artroscópico no las observamos, a veces se logra verlas por resonancia magnética, lo que no hacemos por rutina, pero en esta serie no se ha realizado RMN, aunque lo que sí nos da la inquietud de presentar este informe es sobre todo la evolución clínica de los pacientes y el retorno a sus actividades habituales, ya que consideramos que la patología se debe a esta lesión.

## S.A.E. SERVICIOS AUXILIARES DE ELECTROMEDICINA



- Andadores
- Bastones canadienses
- Onda corta
- Ultrasonido
- Colchon de agua
- Arco balcánico
- Férula de Brown
- Levanta pacientes



Dr. Juan F. Aranguren 3880  
(1407) Capital Federal  
Tel. 67-4145 / 69-5429  
Fax.: 67-3369

ALQUILER - SERVICE - VENTAS POR MAYOR Y MENOR, PARTICULARES Y OBRAS SOCIALES.

**Desde 1954 al servicio de su salud**