

Microfractura para el Tratamiento de Defectos Condrales de Cadera: Evaluación Clínica a los 3 Años Postoperatorios

Agustín Catan,¹ Leonel Pérez Alamino,¹ Tomas Vilaseca,¹ Martín Carboni,¹
Jorge Eduardo Guíñazú,¹ Gabriel Nazur,¹ Jorge Chahla²

¹Hospital Británico de Buenos Aires. C.A.B.A., Argentina.

²Cedars-Sinai Kerlan Jobe Institute. California, U.S.A.

RESUMEN

Objetivo: El propósito de este estudio fue evaluar los resultados de las microfracturas en el tratamiento de las lesiones condrales de cadera tras 3 años de seguimiento.

Método: Los datos para este estudio fueron obtenidos de los pacientes operados en nuestro centro durante el periodo de Enero 2008 y Enero 2014. Catorce pacientes cumplieron los criterios de inclusión y fueron incluidos en el estudio. Estos fueron evaluados preoperatoriamente, y luego a los 6, 12 y 36 meses postoperatorios con la escala visual análoga, el mHHS y la satisfacción postoperatoria fue evaluada con la pregunta "¿que tan satisfecho quedó usted con la cirugía?"

Resultados: La mejora de la escala visual análoga a los 3 años fue de 2,33 y el mHHS se elevó 15,5 pts. La satisfacción del paciente fue de 7,8 a los 3 años. La mejora más significativa se logró a los 6 meses postoperatorios.

Conclusión: Nuestro estudio avala a las microfracturas como una herramienta terapéutica válida para el tratamiento de las lesiones condrales en la cadera. Los resultados con la técnica para alivio del dolor, igualmente nosotros pensamos que el tratamiento de las deformidades tipo CAM y Pincer son necesarias para retrasar los cambios de generativos en la cadera. Más estudios son necesarios para indicaciones y protocolos de rehabilitación más precisos para la mejoría de los pacientes.

Tipo de estudio: Serie de casos

Nivel de evidencia: IV

Palabras clave: Artroscopia; Lesión Condral; Microfracturas; Cadera

ABSTRACT

Objectives: The purpose of this study was to evaluate the results of microfracture in the hip as a treatment for chondral lesions after 3 years of follow up.

Methods: Data for this study was collected from patients operated in our center during the period between January 2008 to January 2014. Fourteen patients met the selection criteria and were included in this study. Patients were assessed pre and postoperatively at 6 months, 1 year and 3 years with the visual analog scale, the mHHS and satisfaction was measured asking "how satisfied are you with the results of the surgery?"

Results: The score improvement from preoperatively from 3 years postoperatively was 2,33 at the visual analog scale and 15,8 at the mHHS. Satisfaction of the patient was 7,8 after 3 years postoperatively. The best improvement was noted in the first 6 months after surgery.

Conclusion: Our study supports microfracture as a valid therapeutic tool to treat chondral defects in the hip. Results support this technique to alleviate pain in this kind of lesions, however we think that treatment of the CAM and Pincer deformities is necessary to delay osteoarthritis changes in the hip. More research is needed to explore what indications and postoperative rehabilitation result in the best outcomes for patients.

Type of study: Case series

Level of evidence: IV

Key words: Arthroscopy; Condral Injury; Microfractures; Hip

INTRODUCCIÓN

El síndrome de fricción femoroacetabular (SFFA) es una patología de la cadera que se caracteriza por el contacto anómalo entre el borde acetabular y una interface cabeza-cuello femoral.^{1,2} La libre evolución del SFFA llevaría a un desgaste precoz de la articulación y la aparición de artrosis temprana debido al daño que se produce en el cartílago, sobre todo en la variante CAM donde se produce la delaminación del mismo debido a las fuerzas de

fricción.^{1,3} Esta lesión característicamente se produce en la porción anterolateral del acetábulo, donde se produce la fricción en esta patología (figs. 1 y 2).⁴

Las lesiones de cartílago representan un desafío para los ortopedistas debido a que se presentan generalmente en pacientes jóvenes deportistas. Muchas técnicas han sido desarrolladas para el tratamiento de las mismas. Sin embargo, las microfracturas^{5,6} han sido una de las más utilizadas para el tratamiento de defectos condrales pequeños contenidos. Utilizadas para el tratamiento de las lesiones condrales en la rodilla, las microfracturas, han sido extrapoladas para el tratamiento de esta patología en la cadera.⁷⁻⁹ Por medio de perforaciones del hueso sub-

Agustín Catan

agustin.catan@hotmail.com

Recibido: Enero 2019. Aceptado: Abril 2019.

condral, se busca reclutar células mesenquimáticas pluri-potenciales de la médula ósea, las cuales se diferencian en fibrocondrocitos y producirían una capa de fibrocartilago para reparar la lesión cartilaginosa.^{5,10,11}

Basados en los buenos resultados publicados en la bibliografía, las microfracturas han sido adoptadas como el tratamiento de elección para las lesiones osteocondrales de la cadera.¹²⁻¹⁷ Dentro de la bibliografía nacional encontramos un trabajo que reporta buenos resultados a 4 años de seguimiento.¹⁸ El propósito de este estudio fue evaluar nuestros resultados clínicos en pacientes tratados con microfracturas por lesiones condrales tras 3 años.

MATERIALES Y MÉTODOS

Este estudio es un estudio retrospectivo llevado a cabo con datos obtenidos de los pacientes operados de artroscopia de cadera con diagnóstico de SFFA, entre enero de 2008 y enero de 2014. De todos los pacientes operados en ese período se incluyeron solo aquellos pacientes que presentaban lesiones de cartilago grado 4 de Outerbridge (figs. 3 y 4), a los cuales además de la corrección de las deformidades causantes de la patología y estabilización o debridamiento del labrum, se les realizó microfracturas como tratamiento de las lesiones y contaban con seguimiento de 3 años como mínimo. Se excluyeron de la muestra aquellos pacientes con condiciones previas como Legg-Calves-Perthes, necrosis avascular y cirugías previas. La muestra quedó conformada por 14 pacientes (8 hombres y 6 mujeres), con una edad y un seguimiento promedio de 34,2 años (rango: 26-44 años) y 51,2 meses (rango: 36-72 meses) respectivamente.

Todos los pacientes fueron evaluados preoperatoriamente con una escala visual análoga del dolor de 0 a 10 (10 el peor dolor) y el Harris Hip Score modificado (mHHS). Los pacientes fueron nuevamente evaluados mediante escala visual análoga, Harris Hip Score modificado y la satisfacción con la cirugía fue evaluado midiendo la puntuación obtenida a la siguiente pregunta, "¿qué tan satisfecho está con su cirugía?" (1 = nada satisfecho, 10 = no podría ser mejor), a los 6 meses, 1 año y 3 años de la cirugía.

Técnica quirúrgica

Todas las cirugías fueron realizadas por el mismo cirujano (T.V.). Las cirugías se realizaron con el paciente en decúbito dorsal en mesa de tracción y con poste central. De rutina se realizaron un portal medio-anterior y uno anterior.^{19,20}

En primer lugar, se realizó una capsulotomía amplia y una inspección de rutina del compartimiento central, en busca de posibles lesiones de labrum, cartilago acetabular, el cartilago de la cabeza femoral o del ligamento re-

TABLA 1: RESULTADOS OBTENIDOS EN LOS CONTROLES PRE Y POSTOPERATORIOS A LO LARGO DEL SEGUIMIENTO.

	Preop.	6 meses	1 año	3 años
mHHS	62,1	75,5	77,3	77,9
EVA	5,43	3,2	3,35	3,1

dondo.^{19,20}

Los desgarros del labrum degenerativos y periféricos (estables) fueron debridados con radiofrecuencia y shaver. Por otro lado, todas las lesiones inestables fueron reparadas con el uso anclajes.²¹

En cuanto a los defectos condrales, fueron categorizados según la clasificación de Outerbridge. Las lesiones tipo 4 se trataron con microfracturas de 4 mm de profundidad y a una distancia de 4 mm entre ellas, utilizando chondropic (Athrex USA).²²⁻²⁴ En los pacientes en los cuales presentaban una sobrecobertura acetabular (Pincer), se realizó una acetabuloplastia controlada mediante visualización directa y en algunos casos con radioscopia.^{19,25}

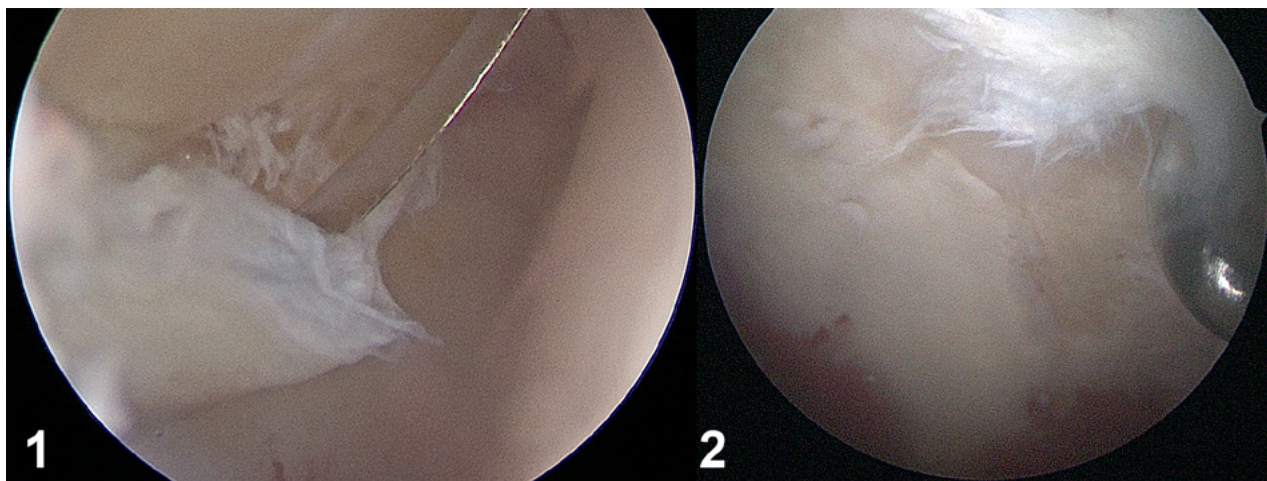
Después de finalizar el trabajo en el compartimiento central, la tracción fue liberada para poder evaluar la unión del cuello femoral. Esto fue facilitado por una ampliación de la capsulotomía previa. En los casos de lesión tipo CAM, se realizó una osteocondroplastia femoral con shaver y burr, controlándola mediante radioscopia. Además, la adecuada resección ósea se verificó moviendo la cadera a 90 grados de flexión y con 30 a 40 grados de rotación interna para observar la presencia de algún tipo de choque residual.²⁵

Después de la cirugía, a todos los pacientes se les indicó descarga del miembro operado por tres semanas. Luego de la tercer semana todos los pacientes comenzaron a realizar kinesioterapia, realizando una primera etapa haciendo hincapié en recuperar el rango de movilidad de la cadera y luego en una segunda etapa realizar ejercicios de fortalecimiento muscular.²⁵

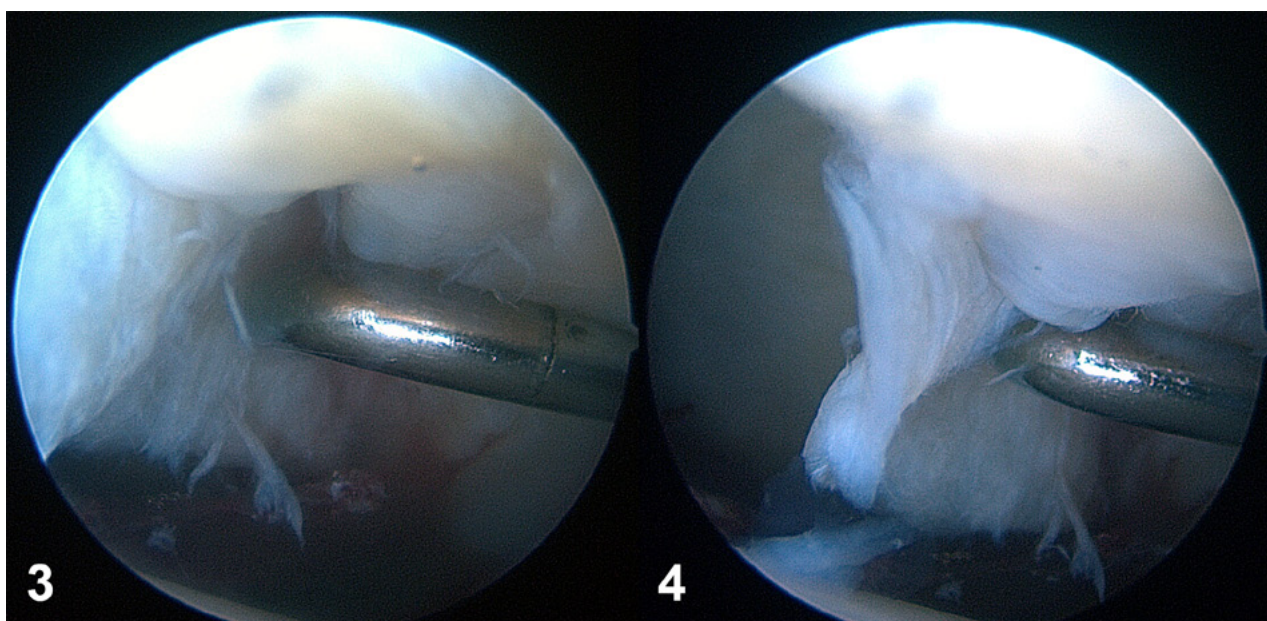
RESULTADOS

Los resultados prequirúrgicos obtenidos en el mHHS fueron de 62,1 y de 5,43 en cuanto a la escala visual análoga. Se obtuvieron los resultados a los 6 meses, 1 y 3 años postoperatorios (Tabla 1). La mejoría en cuanto a la escala visual análoga fue de 2,33 puntos y del mHHS 15,8 entre el prequirúrgico y los 3 años. La satisfacción de los pacientes a los 3 años fue de 7,8. Un paciente requirió un segundo procedimiento (reemplazo total de cadera), a los 8 meses luego de la cirugía y el mismo presentaba signos evidentes de enfermedad articular degenerativa severa en la cadera.

En esta serie de pacientes, se encontraron 3 complicaciones postoperatorias, siendo la más común la neuropraxia del nervio pudendo, la cual se presentó en dos pa-



Figuras 1 y 2: Cartilago delaminado e inestable, lesión tipo IV.



Figuras 3 y 4: Lesión cartilago tipo IV.

cientes, en los cuales su recuperación fue completa en un promedio de 6 semanas luego de la cirugía. El paciente restante presentó una úlcera a nivel de la cara anterior del tobillo, la cual se resolvió a las cuatro semanas. Ambas complicaciones fueron producto de la tracción.

DISCUSIÓN

El desarrollo de las microfracturas como técnica quirúrgica comenzó en la década del 80 en la rodilla como un tratamiento costo-efectivo.²⁶ Estudios recientes han demostrado que los índices de mejoría clínica más altos se ven al año del tratamiento, pero continuarían hasta el segundo año inclusive.^{7,20} Steadman publicó que 19 de 25 deportistas de la NFL lograron volver a su deporte profesional tras microfracturas luego de 10 meses.⁹ Recientemente, otro estudio reportó que de 20 esquiadores a los

que se les realizó microfracturas, 19 retomaron su nivel competitivo a los 13.4 meses post.²⁷

Los buenos resultados en el tratamiento de la rodilla han llevado a aplicar los mismos principios para el tratamiento de las caderas. Mediante evaluación artroscópica Philippon encontró que luego de 20 meses de evolución, 9 pacientes a los que se le realizaron microfracturas en la cadera tenían el 91% de la lesión cubierta.²⁷ Karthikeyan evaluó artroscópicamente a 20 pacientes tras 17 meses de haber recibido microfracturas y en 19 de ellos se observó 96% de cobertura del defecto.¹⁴ Byrd y Jones también publicaron una mejora de 20 puntos en el mHHS en 58 pacientes tratados con microfracturas por lesiones condrales grado IV.²⁷

Otro estudio reciente publicado por Gobbi analizó los resultados de las microfracturas a largo plazo en 61 atletas por lesiones condrales de espesor completo. Los re-

sultados mejoraban significativamente a los 2 años postoperatorios pero descendían gradualmente a largo plazo,²⁸ aun así los resultados luego de 15 años de seguimiento seguían siendo positivos. Más estudios son necesarios para evaluar a largo plazo el resultado de esta técnica.

Según nuestra experiencia los buenos resultados a corto plazo son positivos, con una mejoría significativa dentro de los primeros 6 meses postoperatorios. En nuestra muestra observamos un descenso de la curva de mejoría ya al año de control y un estancamiento por los siguientes dos años. Esto nos hace pensar en las micro fracturas como un procedimiento válido para el tratamiento de las lesiones condrales en la cadera a corto y mediano plazo.

Consideramos que las limitaciones del estudio son la marcada heterogeneidad de la muestra, la falta de discriminación de los pacientes en base al tamaño de lesión.

Como fortaleza encontramos que todos los pacientes

fueron operados por el mismo cirujano y el tiempo postoperatorio en el que se realizó el control.

CONCLUSIÓN

Nuestro estudio demuestra que las microfracturas son una opción terapéutica válida para el tratamiento de las lesiones condrales de cadera. En el corto plazo, presenta buenos resultados postoperatorios en pacientes correctamente indicados. Teniendo en cuenta que esta técnica no modifica las causas del deterioro progresivo de la articulación, creemos que junto con el tratamiento de las deformidades tipo CAM y Pincer se podría retrasar de forma significativa. No obstante, faltan estudios todavía para poder afirmar que esta técnica otorga resultados positivos en el largo plazo.

BIBLIOGRAFÍA

1. Beck M, Kalthor M, Leunig M, Ganz R. Hip morphology influences the pattern of damage to the acetabular cartilage: Femoroacetabular impingement as a cause of early osteoarthritis of the hip. *J Bone Joint Surg Br* 2005;87: 1012-1018.
2. Leunig M, Beaulé PE, Ganz R. The concept of femoroacetabular impingement: Current status and future perspectives. *Clin Orthop Relat Res* 2009;467:616-622.
3. Johnston TL, Schenker ML, Briggs KK, Philippon MJ. Relationship between offset angle alpha and hip chondral injury in femoroacetabular impingement. *Arthroscopy* 2008;24:669-675.
4. McCarthy JC, Lee J-A. Arthroscopic Intervention in Early Hip Disease. *Clin Orthop Relat Res* 2004;429:157-162.
5. Bedi A, Feeley BT, Williams RJ III. Management of articular cartilage defects of the knee. *J Bone Joint Surg Am.* 2010;92(4):994-1009.
6. Simon TM, Jackson DW. Articular cartilage: injury pathways and treatment options. *Sports Med Arthrosc.* 2006;14(3):146-154.
7. Steadman JR, Briggs KK, Rodrigo JJ, Kocher MS, Gill TJ, Rodkey WG. Outcomes of microfracture for traumatic chondral defects of the knee: Average 11-year follow-up. *Arthroscopy* 2003;19:477-484.
8. Gobbi A, Nunag P, Malinowski K. Treatment of full thickness chondral lesions of the knee with microfracture in a group of athletes. *Knee Surg Sports Traumatol Arthrosc* 2005;13:213-221.
9. Steadman JR, Miller BS, Karas SG, Schlegel TF, Briggs KK, Hawkins RJ. The micro-fracture technique in the treatment of full-thickness chondral lesions of the knee in National Football League players. *J Knee Surg* 2003;16:83-86.
10. Bae DK, Yoon KH, Song SJ. Cartilage healing after microfracture in osteoarthritic knees. *Arthroscopy.* 2006;22(4):367-374.3. Bedi A, Feeley BT, Williams RJ III. Management of articular cartilage defects of the knee. *J Bone Joint Surg Am.* 2010;92(4):994-1009.
11. Frisbie DD, Oxford JT, Southwood L, et al. Early events in cartilage repair after subchondral bone microfracture. *Clin Orthop Relat Res.* 2003;407:215-227.
12. Byrd JW, Jones KS. Arthroscopic femoroplasty in the management of cam-type femoroacetabular impingement. *Clin Orthop Relat Res.* 2009;467(3):739-746.
13. El Bitar YF, Lindner D, Jackson TJ, Domb BG. Joint-preserving surgical options for management of chondral injuries of the hip. *J Am Acad Orthop Surg.* 2014;22(1):46-56.
14. Karthikeyan S, Roberts S, Griffin D. Microfracture for acetabular chondral defects in patients with femoroacetabular impingement: results at second-look arthroscopic surgery. *Am J Sports Med.* 2012;40(12):2725-2730.
15. MacDonald AE, Bedi A, Horner NS, et al. Indications and outcomes for microfracture as an adjunct to hip arthroscopy for treatment of chondral defects in patients with femoroacetabular impingement: a systematic review. *Arthroscopy.* 2016;32(1):190-200.
16. Philippon MJ, Briggs KK, Yen YM, Kuppertschmid DA. Outcomes following hip arthroscopy for femoroacetabular impingement with associated chondrolabral dysfunction: minimum two-year follow-up. *J Bone Joint Surg Br.* 2009;91(1):16-23.
17. Darrin J. Trask and James S. Keene. Analysis of the Current Indications for Micro-fracture of Chondral Lesions in the Hip Joint. *Am J Sports Med* published online July 27, 2016.
18. Fernando M. Comba, Pablo A. I. Slullitel, Gerardo Zanotti, Martín A. Buttaró, Francisco Piccaluga. Lesiones Condrales Acetabulares Tratadas con Microfracturas Ar-troscópicas. Supervivencia Articular a un Mínimo de 4 Años Postoperatorios. *AR-TROSCOPIA*, Vol. 23, 2016, N° 4 : 141-147.
19. Bedi A, Kelly BT. Femoroacetabular impingement. *J Bone Joint Surg Am* 2013;95:82-92.
20. Mason JB, McCarthy JC, O'Donnell J, et al. Hip arthroscopy: Surgical approach, positioning, and distraction. *Clin Orthop Relat Res* 2003;406:29-37.
21. Lage LA, Patel JV, Villar RN. The acetabular labral tear: An arthroscopic classification. *Arthroscopy* 1996;12:269-272.
22. Brismar BH, Wredark T, Movin T, Leandersson J, Svensson O. Observer reliability in the arthroscopic classification of osteoarthritis of the knee. *J Bone Joint Surg Br* 2002;84:42-47.
23. Haviv B, Singh PJ, Takla A, O'Donnell J. Arthroscopic femoral osteochondroplasty for cam lesions with isolated acetabular chondral damage. *J Bone Joint Surg Br* 2010;92: 629-633.
24. Crawford K, Philippon MJ, Sekiya JK, Rodkey WG, Steadman JR. Microfracture of the hip in athletes. *Clin Sports Med* 2006;25:327-335.
25. Haviv B, O'Donnell J. Arthroscopic treatment for acetabular labral tears of the hip without bony dysmorphism. *Am J Sports Med* 2011;39(suppl):79S-84S.
26. Steadman JR, Rodkey WG, Briggs KK. Microfracture: its history and experience of the developing surgeon. *Cartilage.* 2010;1:78-86.
27. Steadman JR, Hanson CM, Briggs KK, Matheny LM, James EW, Guillet A. Outcomes after knee microfracture of chondral defects in alpine ski racers. *J Knee Surg.* 2014;27(5):407-410.
28. Philippon MJ, Schenker ML, Briggs KK, Maxwell RB. Can microfracture produce repair tissue in acetabular chondral defects? *Arthroscopy.* 2008;24(1):46-50.